MORPHOLOGIE

DU

FOLLICULE DENTAIRE

CHEZ LES MAMMIFÈRES

Saint-Denis. — Imp. Ch. Lambert, 17, rue de Paris.

CONTRIBUTIONS A L'ÉTUDE DU DÉVELOPPEMENT DES DENTS

DEUXIÈME MÉMOIRE

MORPHOLOGIE
DU
FOLLICULE DENTAIRE
CHEZ LES MAMMIFÈRES

PAR LES DOCTEURS

CH. LEGROS ET E. MAGITOT

Avec 6 planches

EXTRAIT DU JOURNAL DE L'ANATOMIE ET DE LA PHYSIOLOGIE
DE MM. CH. ROBIN ET G. POUCHET

Mai-Juin 1879

PARIS
LIBRAIRIE GERMER BAILLIÈRE ET Cie
108, BOULEVARD SAINT-GERMAIN, 108
Au coin de la rue Hautefeuille

1879

R50500

CONTRIBUTIONS A L'ÉTUDE DU DÉVELOPPEMENT DES DENTS

DEUXIÈME MÉMOIRE (1)

MORPHOLOGIE DU FOLLICULE DENTAIRE

CHEZ LES MAMMIFÈRES

Parvenu à l'époque qui précède immédiatement le début de la formation de la couronne, le follicule est constitué par un certain nombre de parties incluses dans une paroi commune, le sac folliculaire.

Nous avons donc à décrire ici les caractères et la texture de chacune de ces parties.

En procédant de dehors en dedans, la dissection attentive permet de rencontrer :

1° La paroi folliculaire;

2° L'organe du cément (dans le follicule des dents pourvues de cément coronaire);

3° L'organe de l'émail;

4° Le bulbe ou organe de l'ivoire.

C'est la description de ces diverses parties composantes qui fait l'objet du présent travail. Disons toutefois que, pour des raisons

(1) Plusieurs années se sont écoulées depuis la publication du précédent mémoire, consacré à l'étude de l'*origine et de la formation du follicule dentaire* (voir dans ce receuil, 1873, p. 449). La mort de mon cher collaborateur et ami Ch. Legros est la première cause de ce retard. Entraîné par d'autres travaux personnels, j'ai été contraint, à mon grand regret, d'ajourner la suite des recherches de laboratoire commencées en commun. Je les reprends aujourd'hui, animé du double souci de satisfaire au vœu exprimé par Legros et de poursuivre la solution du problème physiologique que nous nous étions posé. E. Magitot.

que nous exposerons, nous ne suivrons pas rigoureusement cet ordre de superposition, celui que nous avons adopté nous ayant paru plus conforme aux conditions physiologiques réciproques des organes composant l'appareil folliculaire.

Le but que nous nous proposons est donc de tracer la description de l'état anatomique du follicule au moment où il est parvenu en puissance de formation de l'organe dentaire. C'est l'*état statique* du petit appareil qu'il représente. Notre troisième et dernier mémoire aura, à son tour, pour objet l'étude du fonctionnement du même appareil, c'est-à-dire la genèse de la dent, en un mot, l'*état fonctionnel ou dynamique* du follicule.

§ 1. — De la paroi folliculaire.

Lorsqu'on ouvre une mâchoire chez un embryon de mammifère à l'époque que nous venons de déterminer, on constate que les follicules de première dentition sont rangés en série régulière dans une gouttière commune qui ne présente pas encore à ce moment des subdivisions alvéolaires.

Ces follicules sont donc contigus, mais isolables l'un de l'autre, bien qu'ils conservent les deux adhérences qui les maintiennent, c'est-à-dire, d'une part, à leur base par le faisceau vasculo-nerveux du fond de la gouttière, d'autre part, à leur sommet avec la muqueuse, dont ils ne sont pas séparables sans déchirure (1). Or ce dernier point correspond à la région où se sont opérés divers phénomènes qui ont été décrits dans le mémoire précédent, et qui comprennent successivement : la rupture du cordon épithélial, la clôture du follicule et les proliférations ou bourgeonnements des débris du cordon.

Consécutivement à ces divers phénomènes, le tissu de cette région acquiert une densité beaucoup plus grande que les parties latérales, et l'on voit alors du sommet du follicule et de la

(1) C'est sur cette particularité qu'est fondé le procédé de préparation et d'isolement des follicules chez l'embryon. Il suffit, en effet, de détacher soigneusement la lame externe de la gouttière dentaire pour les découvrir, et l'on peut alors, avec un instrument mousse, les détacher du cordon vasculo-nerveux et les renverser au dehors. Ils apparaissent ainsi comme une série de grains suspendus à la muqueuse.

surface même de la paroi, s'élever des prolongements cellulaires, visibles même à un faible grossissement, et qui s'épanouissent vers la muqueuse en constituant au follicule une véritable insertion. Cette disposition justifie dans une certaine mesure l'hypothèse de Serres et d'autres auteurs sur l'existence du *gubernaculum dentis*. (Voy. pl. I, fig. 4, *a*.)

Cette adhérence du follicule à la face profonde de la muqueuse persiste jusqu'à l'éruption, et les follicules sont ainsi fixés dans leur situation réciproque, en exerçant mutuellement une certaine compression et un véritable aplatissement sur leurs points de contact.

A l'examen direct, lorsqu'on a isolé les follicules de la gouttière commune qui les renferme, on en aperçoit toutes les parties composantes comme si elles étaient libres, sans protection extérieure. (Pl. I, fig. 4.) C'est que la paroi propre qui enveloppe chacun d'eux offre une grande transparence qui ne s'affaiblit que plus tard, après le début de la formation de la couronne. Cette paroi devient alors un peu plus blanchâtre et opaline.

La dissection minutieuse permet toutefois d'isoler des organes sous-jacents une véritable membrane très fragile et tout à fait translucide, se déchirant également dans tous les sens. Elle est simple, et non divisible en plusieurs feuillets superposés, ainsi que l'un de nous l'avait admis antérieurement par erreur (1). Cette membrane ne paraît pas en effet plus résistante sur un point du follicule que sur l'autre. Cependant son épaisseur n'est pas partout identique, car sur une coupe de follicule durci on reconnait que de la base du bulbe d'où elle émane, cette paroi va s'amincissant sur les côtés. A la base, l'épaisseur est d'environ $0^{mm},08$, et au delà elle est en moyenne de $0^{mm},05$ à $0^{mm},06$.

Envisagée au point de vue de ses rapports, l'enveloppe folliculaire répond par sa surface extérieure à la paroi de la gouttière dentaire, à laquelle elle est directement contiguë sans interpo-

(1) Voir Magitot, *Développement et structure des dents*, thèse inaugurale. Paris, 1859, p. 15.

sition d'aucun périoste ou tissu quelconque. A la base elle est adhérente au cordon vasculaire par l'intermédiaire des rameaux nourriciers qui pénètrent dans la membrane, soit pour s'y ramifier, soit pour la traverser et se rendre dans le bulbe. Au sommet, elle répond, comme nous l'avons dit, à la muqueuse.

Par sa face profonde, elle est en contact avec la masse des organes contenus dans le follicule. Chez les espèces dépourvues de cément coronaire, cette face profonde est immédiatement contiguë à l'organe de l'émail, lequel, comme on sait, entoure complètement le bulbe, sauf à sa base étranglée en forme de col. Mais, chez les animaux dont les dents sont pourvues de cément coronaire, cette contiguïté de la paroi avec l'organe de l'émail n'existe plus, et un autre organe se trouve interposé entre eux : c'est *l'organe du cément*, organe parfaitement distinct et dissécable, ainsi qu'on le verra plus loin.

Étudiée au point de vue de sa texture, la paroi folliculaire se compose d'éléments embryonnaires, noyaux libres assez rares, corps fusiformes nombreux, tantôt isolés, tantôt anastomosés en chapelet. Ces divers éléments sont plongés dans une matière amorphe non granuleuse tout à fait transparente, constituant par son abondance relative la substance fondamentale du tissu.

Ainsi que nous l'avons dit, cette texture se modifie sensiblement à mesure des progrès de l'évolution. Elle devient peu à peu plus serrée ; des fibres du tissu conjonctif s'y développent ; la matière amorphe diminue de proportion, et la membrane acquiert une grande résistance. C'est vers l'époque de l'éruption que ces modifications sont le plus marquées ; elles préparent ainsi le passage de la paroi folliculaire à l'état de périoste dentaire.

Le sac folliculaire renferme un système vasculaire très riche : il provient de plusieurs branches qui se détachent du rameau de l'artère dentaire destiné au bulbe, et s'en séparent à la base même de celui-ci ; ces branches s'élèvent ainsi verticalement dans l'épaisseur de la trame cellulaire et s'y ramifient délicatement. Parvenues au sommet du follicule, où elles représentent des capillaires très déliés, elles s'anastomosent avec les extrémités

terminales des capillaires propres de la muqueuse, dans la région occupée par le cordon cellulaire, qui réunit celle-ci au follicule. Aucun tronc d'une notable importance ne se dirige toutefois de la muqueuse dans la paroi, et la totalité du réseau propre à celle-ci vient d'une source unique, des branches de l'artère dentaire. (Pl. I, fig. 1 et 4.)

Si l'on poursuit l'étude de l'état vasculaire de la paroi en observant à un plus fort grossissement une coupe de follicule chez un sujet jeune injecté au carmin, on arrive à saisir tout le système de ramification et de répartition capillaires qui apparaissent avec leur extrême richesse et leur disposition élégante. Lorsque la coupe intéresse à la fois la paroi folliculaire et la région de la muqueuse correspondante, on reconnaît que les vaisseaux de celle-ci, qui sont déjà d'une notable richesse, se ramifient d'une part jusque vers les papilles du derme au centre desquelles pénètre un ramuscule, et d'autre part s'anastomosent avec les terminaisons du réseau de la paroi. Toutefois, l'intensité vasculaire de la muqueuse s'accroît très notablement lorsqu'on s'éloigne de la couche de Malpighi, et il est aisé de reconnaître que les rameaux vasculaires les plus volumineux sont ceux qui occupent le voisinage de la paroi. (Pl. I, fig. 1.) Les derniers rameaux ont un mode de subdivision tout à fait particulier : ainsi, tandis que, par leur côté externe, il ne se détache que de rares ramuscules, le côté interne, celui qui répond au follicule, donne naissance à un réseau très fin et très serré qui se termine au voisinage même de la superficie de l'organe de l'émail par une disposition très régulière en anses égales et symétriquement rangées. (Pl. I, fig. 2.) Dans certains cas cependant, le réseau terminal perd cette régularité et fait place à une disposition réticulée moins nette de forme, mais également abondante et serrée. (Pl. I, fig. 1.) Cette variété d'aspect peut être attribuée à des différences dans le mode ou dans l'intensité de l'injection, et nous donne à penser que la conformation du réseau terminal en anses parallèles et égales est une disposition constante. Une figure schématique montre d'ailleurs (pl. XVII, fig. 3), les rapports réciproques de l'artériole

et de la veinule qui donnent naissance au réseau en question.

Quant aux nerfs, ils sont en très petit nombre, et émanent de quelques filets détachés du nerf dentaire au point d'insertion du follicule. On les rencontre dans toute l'étendue de la paroi jusqu'au sommet, qu'ils débordent même pour se perdre dans le tissu lamineux ambiant.

§ 2. — **Bulbe dentaire. Organe de la dentine.**

Bien que le bulbe dentaire ne soit pas directement sous-jacent à la paroi folliculaire, nous croyons devoir le décrire ici en second lieu, par cette considération que la paroi est une sorte d'émanation de sa substance et que les deux tissus sont en continuité directe.

Le bulbe qui, dès le début de sa formation, présente la forme conique ou unicuspidée, acquiert plus tard la configuration de la couronne future. Ce phénomène est accompli dès le moment où se clôt le follicule, époque qui précède immédiatement l'apparition des premiers actes formateurs des tissus dentaires proprement dits. Cette condition morphologique du bulbe à cette période, est d'ailleurs une nécessité physiologique, car on verra que les éléments de l'ivoire et de l'émail se groupent sur lui comme sur un moule qui fixe d'une manière invariable et définitive la forme de la couronne future.

Cet organe est situé au centre du follicule et séparé de la paroi, sauf à sa base, par l'organe de l'émail, qui l'entoure complètement, ainsi que nous l'avons vu, jusque sa portion rétréci ou col qui répond à son point d'implantation au fond de la gouttière. Par sa face extérieure, il n'a donc de rapport direct qu'avec l'organe de l'émail, qui est revêtu à sa face concave de sa couche de cellules épitheliales prismatiques dite *cellules de l'émail* (membrane adamantine). C'est donc avec les extrémités périphériques de ces cellules que se trouve directement en contact la surface du bulbe, tandis que par sa base il se continue avec le tissu embryonnaire, au sein duquel se trou-

vent les vaisseaux et nerfs, et sur les côtés avec la paroi folliculaire qui se détache de son pourtour.

Observé à l'œil nu, le bulbe a une coloration grisâtre ou légèrement rosée, demi-transparente, à surface lisse. Sa résistance est assez grande toutefois, et si l'on cherche a dilacérer le tissu à l'aide des aiguilles, on n'y parvient qu'avec peine en raison de la densité de la matière amorphe qu'il renferme.

Dans l'étude de la texture du bulbe nous introduirons, pour faciliter la description, une distinction à la fois anatomique et physiologique en plusieurs parties essentiellement différentes, bien qu'il n'y ait entre elles aucune délimitation; c'est : 1° le *tissu propre du bulbe*; 2° *sa couche superficielle*. C'est comme dépendance de cette dernière, que seront étudiées les *cellules de l'ivoire* ou *épithélium bulbaire*; 3° enfin, *les vaisseaux et les nerfs*.

A. — Tissu propre du bulbe

La masse du bulbe constituée au début de sa formation par des éléments purement embryonnaires inclus dans une substance amorphe (pl. III, fig. 2), éprouve, par suite des progrès du développement, des modifications qui l'amènent à l'état anatomique que nous observons au moment de son entrée en fonctionnement.

La matière amorphe a sensiblement changé de densité : c'est elle qui donne à l'organe la résistance et l'aspect spécial que nous avons indiqués. Cette matière, tout à fait transparente à l'état frais, subit avec la plus grande rapidité l'influence des réactifs divers et même celle de l'eau distillée. Les premières modifications qu'on observe sont la perte de la transparence et le passage à l'état granuleux ; mais il est digne de remarque que ces réactions sont beaucoup plus rapides et plus marquées au centre de l'organe qu'à la périphérie dans la couche superficielle.

Les éléments anatomiques inclus dans cette matière sont des cellules fusiformes ou étoilées dont les prolongements s'anastomosent les uns avec les autres en formant une sorte de réseau

réticulé dans les mailles duquel se trouve renfermée la matière amorphe. Les cellules ont pour la plupart un noyau à contour net et brillant occupant tout le diamètre du corps cellulaire lui-même. Les noyaux ovoïdes ont une dimension de 0,^{mm}.007.

Cette constitution histologique du bulle (pl. III fig. 1), ne s'observe que très difficilement à l'état frais, et la coloration par le carmin ne suffit pas d'ordinaire à la mettre en évidence. Il est nécessaire, pour en marquer nettement les contours, de traiter une préparation par certains réactifs, et en particulier par le chlorure d'or ou le nitrate d'argent. On voit alors que la totalité de la substance du bulbe est formée invariablement des mêmes éléments, qui sont régulièrement disposés à intervalles à peu près égaux.

B. — Partie superficielle du bulbe.

La partie superficielle du bulbe, qui, pendant la première phase embryonnaire, présentait des éléments nucléaires régulièrement groupés jusqu'à la surface de l'organe, devient, à cette période du développement, le siège de modifications anatomiques très importantes, et qui justifient l'étendue relativement considérable que nous donnons à cette description.

Elle prend en effet, au moment où va se développer l'ivoire, une physionomie toute spéciale qui avait déjà depuis longtemps frappé l'attention des anatomistes, et était devenue parmi eux l'objet de nombreuses dissidences.

Ainsi Raschkow (1), qui l'a signalée pour la première fois, n'hésite pas à considérer le tissu du bulbe dentaire comme revêtu d'une véritable membrane, *membrana præformativa*. Cette idée a été adoptée d'une façon complète par Todd et Bowmann, Marcusen, Kolliker, etc. Ce dernier auteur pense même que cette membrane, soulevée d'une part par la production de l'ivoire, et traversée d'autre part de dehors en dedans par les

(1) *Meletemata circa mammalium dentium evolutionem.* Vratislaviæ, 1835, in-4, p. 5.

éléments de l'émail, devient finalement la pellicule qui revêt ce dernier, c'est-à-dire la *cuticule de l'émail* (1).

Dans un travail publiée en France, en 1860 (2), l'existence de la membrane préformative du bulbe a été complètement rejetée, et une étude très attentive a permis de conclure à une interprétation toute différente : La couche de matière amorphe qui déborde de 1 à 2 centièmes de millimètre la masse des éléments embryonnaires, forme en effet une zone claire, transparente, sans granulations, qui a l'apparence d'un vernis recouvrant l'organe. (Pl. III, fig. 1 et 3, *a*.) Elle est douée d'une densité plus grande que le tissu sous-jacent ; de sorte que, dans certaines manœuvres de dilacération par les aiguilles ou à la suite de macération dans l'eau, elle peut parfois se détacher en lambeaux membraniformes plissés finement. Mais ces lambeaux sont très irréguliers dans leur épaisseur, et représentent de véritables déchirures, sans offrir dans aucun cas l'aspect régulier d'une pellicule membraneuse. En outre, c'est dans l'intérieur même de cette couche hyaline que se montrent les premières traces des cellules de l'ivoire et qu'elles y accomplissent par la suite toutes les phases de leur évolution. Aussi peut-on constater, jusqu'au moment ou naît la première trace du chapeau de dentine, que cette bande de tissu amorphe déborde aussi bien en dehors qu'en dedans la couche des cellules de l'ivoire, lesquelles s'y trouvent ainsi entièrement contenues. (Pl. III, fig. 1 et 3.) Cette dernière disposition, qu'il est facile de vérifier par la dissection de préparations fraîches de bulbes, à un grossissement de 300 diamètres environ, constitue un argument péremptoire contre l'hypothèse de la nature membraneuse de cette substance.

C'est donc dans cette zone superficielle de matière amorphe que se trouve incluse la rangée des cellules spéciales dites *cellules de l'ivoire* ou *odontoblastes*, qui en occupent la partie

(1) Voir Todd et Bowmann, *Physiological anatomy*. London, 1847, in-8, p. 176. — Marcusen, *Bulletin de l'Acad. imper. de Saint-Pétersbourg*, 1850, in-8, t. VIII, p. 314. — Kolliker, *Histologie humaine*, trad, franç, 1856, p. 333.

(2) Robin et Magitot, *Journal de physiologie*, 1860, p. 304.

moyenne, tandis que, d'une part, elles sont surmontées d'une certaine quantité de substance qui les isole de la surface de bulbe, et que, d'autre part, elles recouvrent à leur tour une autre couche d'éléments particuliers, cellules à forme spéciale désignées sous le nom de *stratum* ou *substratum* des cellules de l'ivoire.

Par cette distinction, on peut considérer et décrire successivement trois étages à cette couche superficielle :

L'étage supérieur, composé de la bande de matière amorphe limitant l'organe ;

L'étage moyen, correspondant aux *cellules de l'ivoire ;*

L'étage inférieur comprenant le *stratum* de ces dernières.

1° Étage supérieur de la superficie du bulbe. — Il comprend cette couche, déjà indiquée, de substance amorphe transparente, sans granulations ni éléments d'aucune sorte, et composant comme une sorte d'atmosphère au-dessus des éléments cellulaires sous-jacents. Sur une préparation aplatie entre deux lames de verre par une légère pression, elle se présente comme une zone ondulée, parfois offrant des espèces de plis, bien quelle ne se sépare jamais, nous le répétons, des parties sous-jacentes sans déchirure. On la verra d'ailleurs très-exactement représentée pl. III, fig. 1 et 3, *a*.

Elle constitue le milieu organique où vont évoluer les cellules propres de l'ivoire et où s'accomplissent les phénomènes de la dentification.

2° Étage moyen de la superficie du bulbe, cellules de l'ivoire, épithélium bulbaire ou odontoblastes. — Les éléments anatomiques qui composent cette couche spéciale sont des corps cellulaires de forme générale ovoïde, à grand diamètre, dirigés perpendiculairement à la surface du bulbe, composant une seule rangée, et juxtaposés sans compression réciproque.

Leur mode de formation, déjà étudié dans un travail antérieur (1), comprend deux phénomènes : la genèse du noyau,

(1) Voir Ch. Robin, et E. Magitot, *loc. cit.*, p. 317.

puis la genèse du corps de la cellule elle-même, dont la substance vient se grouper autour du noyau, formé le premier.

Au sein de la substance amorphe que nous venons d'indiquer, on voit apparaître des noyaux disposés l'un à côté de l'autre sur une même rangée : ce sont de petits corps ovoïdes, transparents, d'une longueur de $0^{mm},05$ à $0^{mm},06$. Peu après son apparition, le contenu devient légèrement granuleux, en même temps qu'il se produit dans son intérieur un ou deux nucléoles très petits et brillants. (Pl. III, fig. 3, *b*.)

C'est autour de ce noyau comme centre, et principalement vers les extrémités de son grand diamètre, que viennent se grouper les éléments devant constituer ultérieurement la cellule proprement dite. Toutefois, cette substance se dispose en quantité plus grande vers l'extrémité périphérique du grand diamètre du noyau, d'où il résulte que celui-ci occupe finalement l'extrémité centrale de la cellule. D'autre part, la masse de la cellule située en avant du noyau se continue en s'amincissant pour former un véritable filament ou prolongement caudal qui est constant, car il est destiné, ainsi que nous le verrons plus loin, à devenir l'axe de chaque canalicule, le centre de formation des éléments de l'ivoire.

La formation du prolongement caudal s'effectue directement par une simple prolifération des molécules mêmes du corps de la cellule. (Pl. III, fig. 1, *b*.) En effet, lorsque, sur une coupe de la surface du bulbe, on observe une cellule en voie de développement, on reconnaît que la queue périphérique apparaît d'abord par une petite saillie conique. Cette saillie reste quelque temps incluse dans la matière amorphe ; mais bientôt elle la dépasse et s'allonge progressivement au dehors du tissu, aussitôt que se sont produits les premiers rudiments du chapeau de dentine.

A mesure que se développe, à l'extrémité périphérique de la cellule de l'ivoire, le prolongement que nous venons de signaler, il se détache de l'extrémité centrale, en deçà du noyau, un ou plusieurs autres prolongements plus pâles, plus transparents que les précédents, et qui se dirigent vers la pro-

fondeur de la pulpe. Nous verrons plus tard ce qu'ils deviennent; mais il résulte de cette première disposition que, si l'étage moyen de la couche amorphe contient la cellule proprement dite, l'étage supérieur renferme le prolongement caudal, et l'inférieur un autre système de prolongements. Nous négligerons provisoirement ces deux dernières particularités pour décrire isolément les cellules de l'ivoire.

Au point de vue de leurs caractères anatomiques, les cellules de l'ivoire sont composées d'une masse de substance grisâtre, pâle, finement granuleuse, d'une extrême altérabilité. Elles mesurent, dans leur grand diamètre, de $0^{mm},04$ à $0^{mm},05$, et, dans leur largeur, de $0^{mm},006$ à $0^{mm},007$; les dimensions varient sensiblement sur les différents points de la surface bulbaire : ainsi elles sont plus volumineuses au sommet que sur les côtés, où elles sont parfois très petites et où l'on assiste assez facilement à leur mode d'origine. Elles diffèrent aussi suivant les espèces animales. Elles sont cependant très analogues chez l'homme et chez les carnassiers.

Chez les ruminants et les pachydermes, elles sont notablement plus grandes, et mesurent quelques millièmes de millimètre en plus dans les deux diamètres.

Chez le porc, les cellules décroissent de dimension sans changer sensiblement de forme, et chez les rongeurs elles descendent de $0^{mm},01$ à $0^{mm},03$ de longueur sur $0^{mm},003$ à $0^{mm},005$ de largeur. Ces variations sont d'ailleurs indiquées par les dessins que nous en donnons dans nos planches. (Voy. pl. III, fig. *de* 5 à 10.)

Les cellules de l'ivoire n'ont pas de paroi ni d'enveloppe; elles se composent d'une masse homogène dans laquelle se répartissent d'une manière égale les granulations qui la composent, et qui, sur les éléments frais, sont très pâles. Toutes les parties se teintent également par les matières colorantes, le carmin, par exemple. Le noyau, invariablement situé à l'extrémité centrale, est ovoïde, assez pâle, mais d'une réfringence un peu plus forte que le corps de la cellule. Son diamètre est parfois égal à celui de la cellule qui le contient. Il renferme un ou deux, parfois trois nucléoles brillants.

Les prolongements ont la même composition que la cellule, dont ils représentent une émanation. Toutefois, le prolongement caudal est souvent plus pâle, comme transparent, et tranche ainsi par sa réfringence sur le corps de la cellule. Il est ordinairement simple, quelquefois double ou triple, mais plus souvent la division porte sur une queue unique qui se bifurque après un court trajet dans la matière amorphe ambiante. Quelques auteurs, Boll entre autres, ont signalé jusqu'à six prolongements partant, soit de la cellule même, soit d'un tronc primitif.

Dans le cas de bifurcations multiples, le prolongement caudal est particulièrement pâle et de forme conique. Simple à son point de départ, il se subdivise bientôt, et apparaît alors sous l'aspect d'un pinceau de filaments déliés, et parfois assez difficiles à suivre. Cet aspect est d'ailleurs identique, soit qu'il s'agisse des prolongements périphériques, soit de ceux qui se rendent vers le centre du bulbe, c'est-à-dire aux éléments qui représentent le *stratum* ou *substratum* des cellules, et que nous étudierons tout à l'heure.

Les réactions diverses des cellules de l'ivoire ont un certain intérêt : ce sont, avons-nous dit, des éléments extrêmement altérables, même par l'eau simple ou distillée et la glycérine. Si l'on veut les étudier avec leurs caractères normaux, il faut enlever un follicule sur un animal vivant ou récemment sacrifié, et disposer des fragments de bulbes dans le sérum pur. On les observe alors avec toute la régularité de forme et de disposition représentée planche III. L'état cadavérique les altère au bout de quelques heures, et nous devons déclarer ici que la plupart des formes qui ont été représentées par les auteurs, — et que nous avons nous-même dessinées naguère, — sont des formes altérées cadavériquement (1). En effet, les cellules, aussitôt isolées de la rangée qu'elles composent, se renflent, se déforment ; leur contenu granuleux devient plus foncé. L'eau active singulièrement ces phénomènes d'altération : un des

(1) Voir Robin et Magitot, *loc. cit.*, pl. XII, fig. 5.

premiers effets qu'elle produit est la disparition du noyau, qui devient invisible. Plus tard, on voit se produire sous l'objectif des masses sarcodiques, qu'il ne faudrait pas considérer comme des dispositions normales, et qui indiquent un commencement de destruction générale. Les manœuvres des aiguilles, en dilacérant les tissus où les cellules sont incluses, ont aussi pour effet de briser très fréquemment les prolongements, et principalement ceux qui se dirigent dans l'étage inférieur. Les queues résistent davantage. Ce sont ces particularités qui ont induit en erreur beaucoup d'anatomistes, et nous-même au début de nos recherches.

Certaines réactions chimiques sont cependant nécessaires pour permettre de saisir quelques détails d'organisations des cellules ou certains rapports : ainsi, si l'on veut constater la présence et la direction des queues périphériques, on pourra traiter un fragment de bulbe et de chapeau de dentine correspondant au moyen d'une solution de chlorure d'or dans l'eau distillée à 2 0/0 pendant une demi-heure, et plonger ensuite la préparation dans la glycérine. On verra ainsi nettement les cellules notablement retractées, il est vrai, mais pourvues de leurs queues, disposées en pinceaux de fibrilles parallèles arrachées aux canalicules, tandis que les prolongements centraux et le stratum lui-même sont devenus très nets. (Pl. II, fig. 4 et 5.)

Les diverses matières colorantes employées en technique ont des effets intéressants : le carmin, qui colore, ainsi que nous l'avons dit, le corps de la cellule et le noyau, est presque sans effet sur les prolongements.

Le bleu d'aniline, soluble dans l'eau, et le rouge d'aniline, qui colorent très énergiquement l'organe de l'émail et l'émail lui-même, colorent à peine les cellules de l'ivoire et le tissu du bulbe ; l'hématine est dans le même cas : l'acide picrique et les picrates pénètrent très manifestement la cellule de l'ivoire, ainsi que le bulbe. Enfin, d'autres réactifs plus ordinairement employés, les acides, le chlorure d'or, ont sur ces éléments la même action que sur la plupart des éléments anatomiques. Par la coagulation des matières albuminoïdes, ils accusent plus vivement les

contours, les filaments, et, tout en déformant la masse des cellules, rendent plus perceptibles les noyaux, les nucléoles et l'état granuleux du contenu.

3° Étage inférieur de la superficie du bulbe. — Stratum des cellules de l'ivoire. — L'étage inférieur, qui nous reste à décrire dans la constitution de la superficie du bulbe, est représenté par une couche d'éléments anatomiques particuliers interposés entre la rangée des cellules de l'ivoire et la masse propre du bulbe. C'est le *substratum* des cellules de l'ivoire.

Ce sont des cellules étoilées, à prolongements multiples, lesquelles s'anastomosent, d'une part, avec les filaments inférieurs des cellules de la dentine, et d'autre part avec les éléments du tissu propre du bulbe lui-même. (Pl. II, fig. 4 et 5 *e*.)

Les éléments qui le composent se développent postérieurement à la formation des cellules de l'ivoire, car, à l'apparition de celles-ci dans la couche transparente du bulbe, on ne les rencontre pas encore. Ces deux étages n'ont donc pas un mode de développement contemporain. Les éléments du stratum effectuent leur genèse par la production d'un noyau isolé, et qui bientôt s'entoure de la matière finement granuleuse et transparente qui constitue la cellule, et qui, par suite de son évolution, se dispose en filaments déliés.

Chacune de ces cellules, considérée isolément, se compose donc d'un noyau très-distinct, occupant le centre et pourvu de deux ou trois nucléoles. Le corps de la cellule, rempli de granulations d'une grande ténuité, est d'une teinte un peu plus foncée que les cellules sus-jacentes et moins sombre que les éléments du bulbe.

Le stratum des cellules de l'ivoire n'a pas les mêmes réactions que ces dernières. L'eau ne les altère pas avec la même facilité ; il en est de même de l'état cadavérique, qui les modifie bien moins rapidement ; toutefois, les matières colorantes, le carmin, par exemple, exercent sur elles les mêmes effets que sur les éléments cellulaires en général, en colorant fortement le noyau et fort peu la cellule.

De ces éléments cellulaires partent, ainsi que nous l'avons

dit, des prolongements ou filaments qui se dirigent dans tous les sens : les uns font communiquer entre elles les cellules du même stratum, d'autres se rendent aux cellules de l'ivoire ; les dernières s'anastomosent avec les extrémités terminales des prolongements des corps embryoplastiques fusiformes ou étoilés du tissu propre du bulbe.

Des détails histologiques qui précèdent, il résulte que les éléments qui constituent la couche des cellules de la dentine et celles qui forment leur substratum sont de nature anatomique différente, bien qu'elles soient en continuité absolue de substance. Il faut ajouter qu'elles possèdent un rôle physiologique tout à fait distinct et spécial, rôle sur lequel nous allons insister dans les considérations qui vont suivre sur le système nerveux du bulbe.

C. — Vaisseaux et nerfs du bulbe

Système vasculaire du bulbe. — Les vaisseaux du bulbe proviennent d'une source unique : un rameau artériel qui se détache de l'artère dentaire au moment où celle-ci rencontre dans son trajet le fond du sac folliculaire ; le rameau se rend directement à l'organe, qu'il traverse à peu près en son centre pour se diriger vers le sommet. Il représente, pour ainsi dire, l'axe du bulbe. A son côté se trouve un rameau veineux d'un volume sensiblement égal, et qui se jette dans la veine du même faisceau dentaire. (Pl. II, fig. 2.)

L'artériole présente dans la première partie de son trajet une largeur de un à deux dixièmes de millimètre, et elle se divise dès son entrée à la base de l'organe en un grand nombre de ramuscules d'un volume relativement assez considérable, mais sans que les premières divisions diminuent sensiblement son calibre, car elle continue son trajet presque vers le sommet du bulbe sans changer de diamètre. Assez ordinairement, lorsque le rameau primitif est parvenu au tiers ou au quart supérieur du bulbe, il se recourbe en forme de crosse (pl. II, fig. 2 *a*), et c'est de celle-ci que partent alors les branches qui forment le réseau terminal.

Ce réseau se dirige ainsi, en se subdivisant et s'anastomosant très-finement, jusqu'à la limite de l'étage inférieur de la superficie du bulbe, qu'il n'atteint cependant pas. Son mode de terminaison se présente sous forme d'anses très-petites, tout à fait régulières et parallèles sur certains points, disposées en huit de chiffre sur d'autres, mais toujours très déliées et très élégantes.

C'est de ce point que part le réseau veineux de retour, qui, avec les mêmes dispositions que les artérioles, gagne le tronc unique qui occupe le côté de l'artère.

Le système vasculaire ainsi constitué s'observe de la manière la plus simple sur des bulbes injectés au carmin, et aussi, plus simplement encore, sur les bulbes congestionnés des animaux asphyxiés ou sur certains follicules affectés d'inflammation spontanée ou provoquée.

L'état vasculaire du bulbe que nous venons d'indiquer pour l'époque qui précède le début de la dentification, varie sensiblement avec les périodes de développement. Ainsi, au début de la formation bulbaire, on observe seulement un capillaire afférent qui, après avoir pénétré au centre de l'organe, se recourbe brusquement en anse, et revient directement gagner le tronc veineux comme capillaire efférent. Plus tard, au contraire, lorsque la couronne a achevé son développement et que l'activité fonctionnelle de l'organe s'est considérablement ralentie, l'appareil capillaire, tout en conservant la disposition qu'il avait à la période antérieure, présente une réduction sensible dans le diamètre des ramifications principales et secondaires.

A ces changements correspondent des différences d'aspect du tissu bulbaire. Au début de sa formation, il est pâle, gris-rosé; au moment de la genèse de l'ivoire, il devient rougeâtre; enfin, chez l'adulte, il reprend la teinte grise, transparente de l'état embryonnaire. Les maladies en modifient singulièrement la physionomie : ainsi, dans la *pulpite*, il devient rouge foncé, violacé, et parfois la rupture de quelques capillaires forme un très fin piqueté à la surface et dans l'épaisseur de l'organe. C'est dans ces circonstances qu'on peut rencontrer la disposition variqueuse des capillaires avec de courts

replis intestiniformes distendus par des hématies entassées et cohérentes sans trace de sérum entre elles, comme cela s'observe en général dans les autres tissus enflammés.

Nerfs du bulbe. — La description du système nerveux du bulbe est une question de la plus haute importance au point de vue du rôle et des caractères physiologiques de l'organe dentaire dans la série animale. Une partie de ce problème a déjà été présentée dans un mémoire antérieur publié en France en 1860 (1); mais, depuis cette époque, aucun travail nouveau ne nous paraît en avoir donné une solution satisfaisante. Si nous y revenons aujourd'hui, c'est que nos recherches nous ont permis de suivre plus loin que ne l'avaient fait nos devanciers les faits relatifs à la répartition des éléments nerveux dans le bulbe, à leur mode de terminaison et à leurs rapports de continuité avec les cellules de l'ivoire ou *odontoblastes*.

Lorsqu'on observe le bulbe chez l'homme après l'achèvement de la formation folliculaire, on rencontre ordinairement deux faisceaux de tubes nerveux qui pénètrent dans l'organe par sa partie étranglée ou col, et qui proviennent d'un rameau détaché du nerf dentaire. Chez les grands mammifères, ces faisceaux sont au nombre de trois ou quatre. Leur largeur, qui est assez souvent chez ces derniers animaux de un dixième de millimètre, descend chez l'homme à $0^{mm},05$. Ils sont rectilignes et distants les uns des autres, tandis que leurs intervalles sont remplis par des capillaires et des faisceaux de fibres cellulaires. Ils sont composés de tubes minces immédiatement contigus les uns aux autres, sans capillaires dans leur épaisseur et entourés d'un très mince périnèvre qui les retient fortement serrés les uns contre les autres.

Ces particularités peuvent s'observer directement et sans réaction spéciale sur des bulbes frais dilacérés au moyen des aiguilles et à un grossissement moyen; mais, pour pousser plus loin l'investigation, il faut d'autres préparations et l'emploi de certains réactifs.

(1) Voir Ch. Robin et E. Magitot, *loc. cit.*, p. 310.

Afin de suivre, en effet, les faisceaux nerveux jusqu'au voisinage de la partie superficielle du bulbe, on devra traiter des bulbes enlevés à des animaux vivants ou récemment sacrifiés par la macération dans l'acide osmique et la réaction par le chlorure d'or. Sur une préparation favorable ainsi disposée, à un grossissement minimum de 500 diamètres, on parvient, avec l'objectif à immersion, à poursuivre les subdivisions des faisceaux nerveux. Les petites saillies coniques qui surmontent le bulbe chez les animaux carnassiers (chien, chat) et le cône terminal du bulbe chez le veau, nous ont paru particulièrement favorables à cette recherche. C'est chez ce dernier animal que nous avons pu constater le mode de terminaison que nous allons indiquer :

En plaçant sur l'objectif une préparation ainsi traitée et dans une lumière très vive, on aperçoit, à côté d'une anse capillaire, un tube nerveux mince. Quelques variations dans l'éclairage permettent de reconnaître son double contour.

On le voit alors dépassant légèrement la limite de l'anse vasculaire qu'il accompagne et se continuer par soudure, sans interposition d'aucune substance, et *par voie de continuité complète* avec un des filaments profonds d'une cellule du *stratum* (*étage inférieur de la superficie du bulbe*). (Pl. II, fig. 5, f.)

Cette continuité est le fait fondamental dont nous tirerons certaines conséquences, et qui éclaire d'ailleurs tant de points restés obscurs de la physiologie du bulbe aussi bien dans l'état embryonnaire qu'à la période adulte. Les cellules du stratum deviennent ainsi les éléments intermédiaires entre le rameau nerveux sensitif et la couche des *odontoblastes*, et ceux-ci prennent nécessairement la physionomie d'une couche épithéliale.

On pourrait donc regarder le *stratum* comme composé de cellules nerveuses, épanouissement véritable des tubes nerveux terminaux de la pulpe.

Certains faits d'histologie comparée apportent à cette interprétation anatomique chez l'homme des raisons démonstratives. Ainsi, les recherches de plusieurs observateurs allemands,

Max Schulze, Ecker, Eckardt et Balogh (1), ont établi cette même continuité des extrémités nerveuses sensitives avec les cellules épithéliales de la tache olfactive chez certains animaux inférieurs, et plus récemment, M. Remy (2) est arrivé à une démonstration identique relativement à la même courbe épithéliale chez le chien. Il est même digne de remarque que ces particularités sont bien plus facilement saisissables chez les vertébrés inférieurs, la poule, le canard, la grenouille. M. Remy les a toutefois mises hors de doute chez les carnassiers et chez l'homme, tandis que, de notre côté, nous croyons en avoir réalisé la démonstration par les cellules épithéliales de l'organe de l'ivoire chez les mammifères.

De ces détails il résulte que le réseau cellulaire qui compose le *stratum* est une couche de cellules qui sont en continuité, d'une part, avec les extrémités des tubes nerveux, et, d'autre part, avec les cellules de l'ivoire. C'est ainsi que l'hypothèse de Tomes, sur les qualités sensitives propres des cellules de l'ivoire et de leurs prolongements, se confirme de faits anatomiquement démontrés.

Les faits histologiques que nous venons de décrire sur la continuité des éléments nerveux avec les cellules de l'ivoire par l'intermédiaire du stratum reposent, ainsi qu'on vient de le voir, sur l'étude minutieuse d'une préparation soumise aux réactions des sels d'or, réactions très fugaces, il est vrai, parfois infidèles, mais qui cependant n'ont laissé aucun doute dans notre esprit. Et cependant, cette étude, entreprise par d'autres histologistes, ne paraît pas avoir fourni le même résultat. La recherche des terminaisons nerveuses reste l'un des plus difficiles problèmes que puisse se poser l'investigation

(1) Voy. Max Schulze : *Ueber die endigungs Weise des Geruchs nerven und die Epithelialgebilde der Nasen Schleimhaut.* Monats berighten des Konigl. Acad. d. Wissensch. zu Berlin, 1556. — Ecker : in *Beriehte ueber die Verhandludgen zur Beforderung der Naturwiss.* — Fribourg, n° 12, 1855. — Eckhardt, *Ueber Endigungsweise des Geruchsnerven ; in* Beitrag zur anatomie und physiologie, 4 Abhand, p. 77, 1858 — Balogh, Ueber das Jacobson'sche organ des Schafes sitzungsberichte der K. Akad., zu Wien, 1860, Bd LII, s. 280.

(2) Remy, *La membrane muqueuse des fosses nasales*, thèse d'agrégation d'anatomie. Paris, 1878, p. 62.

microscopique. Déjà Boll, élève du laboratoire de Max Schultze, avait publié, en 1868 (1), un mémoire destiné à étudier cette question relativement au bulbe dentaire. Il était arrivé à une conclusion que nous n'avons pu vérifier pour notre compte. Pour lui, les extrémités terminales des nerfs du bulbe auraient été suivies jusqu'au delà des cellules mêmes du stratum. Elles traverseraient cette couche cellulaire sans continuité de substance avec elle, iraient de là côtoyer la paroi des cellules de l'ivoire, et, débordant leur limite périphérique, pénétreraient dans l'intérieur des canalicules au côté des filaments ou *queues* de ces cellules. Ce serait ainsi, non plus la continuité, mais la simple *contiguïté* avec celle-ci.

Pour l'auteur allemand, la chose paraît hors de doute; mais nous ne comprenons pas aisément comment il a pu discerner au delà de la couche des cellules de l'ivoire et dans les canalicules, les filaments nerveux d'avec les prolongements des cellules car les uns et les autres se colorent d'une manière à peu près égale par les préparations d'or.

En outre, nous dirons que la continuité dont nous avons parlé, explique d'une manière saisissante certains faits de la physiologie de l'ivoire. On peut même ajouter qu'elle peut seule en donner la raison : on sait en effet que l'ivoire est doué d'une sensibilité propre. Il n'y a là nullement un phénomène de transmission à la pulpe, ainsi que l'un de nous l'avait admis dans des recherches antérieures (2), c'est un fait d'impression directe. Qu'on détache par exemple de la surface d'une dent chez un individu vivant et jeune la couche d'émail, on découvre ainsi une certaine étendue de la superficie de l'ivoire qui peut se prêter à un certain nombre d'expériences. Qu'on impressionne cette surface par divers agents mécaniques ou chimiques, on reconnaîtra aussitôt son extrême sensibilité; qu'on augmente l'intensité de ces actions, qu'on y applique, par exemple, un caustique, aussitôt on constatera une véritable hyperesthésie

(1) Untersuchungen ueber die Zahnpulpa archiv. fur mikroskopische anat. Vierter Band, erstes Heft; Bonn, 1868, p. 73, et taf. V, fig. 19.

(2) Magitot, *Développement et structure des dents*, thèse inaugurale, 1858, p. 91.

qui sera à son tour susceptible d'être amoindrie par d'autres agents anesthésiques ou par la cautérisation.

Si on y promène un cautère rougi, on pourra à son gré soit anéantir cette sensibilité, soit l'exaspérer excessivement, suivant la durée ou l'intensité de l'application. En un mot, le tissu de l'ivoire se comporte vis-à-vis des réactifs divers au même titre et avec la même physionomie que tous les tissus vivants pourvus de sensibilité propre.

Le mécanisme de cette sensibilité est extrêmement simple à concevoir, si l'on admet les détails anatomiques que nous venons de décrire. Les fibrilles qui occupent chaque canalicule, et qui s'épanouissent précisément à la superficie de l'ivoire, sont, non les organes de transmission à la pulpe centrale, mais les points d'impression directe. Si l'on veut poursuivre l'observation, on pourra, à l'exemple de Tomes, sur cette même dent en expérience, pratiquer, par une trépanation directe, la destruction de la pulpe centrale, et aussitôt toute sensibilité, si exaltée qu'elle soit, de la surface de l'ivoire s'éteindra complètement. C'est même, là, dans la pratique, un mode de traitement de certaines formes de caries superficielles ou de quelques fractures avec hypéresthésie de l'ivoire.

Comment dès lors expliquera-t-on cette sensibilité propre de l'ivoire autrement que par les propriétés sensitives personnelles des fibrilles et par la continuité de substance entre elles, et les ramifications nerveuses terminales de la pulpe ?

Particularités secondaires de tissu du bulbe. — A l'époque de l'évolution du bulbe qui précède immédiatement son entrée en fonctionnement, la masse du tissu présente quelques particularités transitoires, qui sont la formation de *grains phosphatiques* de forme sphéroïdale ou ovoïde, et dont la composition chimique rappelle exactement celle de la substance fondamentale de l'ivoire. Ces grains phosphatiques, déjà décrits dans un travail antérieur (1), sont insolubles dans l'éther, l'alcool et le sulfure de carbone : l'acide chlorhydrique, sans les

(1) Voir Robin et Magitot, *loc. cit.*, p. 312.

dissoudre, les pâlit et les rend granuleux. Ces petites masses sont très brillantes et douées d'un indice de réfraction qui les rapproche sous le microscope de celui des gouttes d'huile.

Ces divers caractères établissent qu'ils sont composés de phosphates calcaires déjà combinés avec la matière azotée, qui s'oppose à leur dissolution complète dans les acides. Ils sont en outre assimilables à d'autres masses dont on connaît la présence dans les couches de l'ivoire anormal, les *globules de dentine*, avec cette diffrence que ceux-ci sont parcourus par des canalicules, tandis que les premiers sont amorphes et homogènes.

La signification physiologique de cette production de grains phosphatiques se rattache à l'exagération du mouvement nutritif au sein de la pulpe, pendant les phénomènes de la dentification, c'est-à-dire à un afflux de matériaux calcaires qui, dépassant les besoins de la formation dentinaire, se déposent en partie dans l'épaisseur de l'organe sous forme de masses amorphes. Cette explication se confirme encore d'une autre particularité, qui consiste en la présence, dans les interstices des éléments anatomiques de l'organe, de dépôts *d'hematoïdine*, tantôt amorphe et infiltrée, tantôt cristallisée en houppes ou aiguilles. Ces deux phénomènes se sont présentés à notre observation ordinairement d'une façon simultanée et comme indices communs d'un travail de dentification en pleine vigueur.

§ 3. — De l'organe de l'émail.

L'organe de l'émail, dont nous avons suivi dans le précédent mémoire le mode de formation par épanouissement du cordon épithélial primitif, apparaît dans le follicule constitué et clos sous une forme spéciale. C'est un capuchon d'une épaisseur variable et coiffant d'une manière absolue la surface saillante de bulbe, dont il suit exactement les contours, depuis le cul-de-sac que forme celui-ci avec la paroi folliculaire jusqu'au sommet simple ou multiple, suivant la forme de la dent future. Cette application de l'organe de l'émail à la surface du bulbe

est telle que, dans aucun cas, il n'y a interposition d'aucune substance ni production d'un espace quelconque entre eux. Toute séparation ou lacune que certaines préparations peuvent présenter, sont dès lors purement artificielles. Il y a, entre la face convexe du bulbe et la face concave de l'organe de l'émail, juxtaposition complète, mais nullement adhérence ou continuité de tissu, les deux organes restant aussi distincts par leur surface de contact qu'ils le sont par leur organisation et leur rôle physiologique. La dissection directe ou la pression entre deux lames de verre, les sépare donc l'un de l'autre par un simple glissement.

Il n'en est pas de même de la paroi extérieure ou surface convexe de l'organe de l'émail. Celle-ci est manifestement adhérente à la face profonde de la paroi folliculaire, et il faut une véritable déchirure pour les séparer. Nous verrons plus loin par quel mécanisme a lieu cette adhérence.

Au point de vue de sa constitution à l'œil nu, l'organe de l'émail a la forme d'une lame molle gélatiniforme interposée entre le bulbe d'une part et la paroi folliculaire de l'autre chez les animaux dépourvus de cément coronaire, et entre le bulbe et l'organe du cément dans ces espèces qui présentent une couche de cément superposé à l'émail. Il est transparent, extrêmement altérable; car, si on l'examine quelques heures après la mort, il perd sa consistance, devient diffluent, et prend l'aspect d'un mucus (1). Sa coloration est gris clair, ce qu'il doit en partie à l'absence complète de vaisseaux sanguins, cet organe étant, comme nous le verrons plus loin, absolument dépourvu aussi bien de système vasculaire que de système nerveux.

C'est précisément cette absence de vaisseaux qui donne à

(1) Cette altérabilité est telle qu'il se produit à l'air libre des modifications de formes très bizarres déjà indiquées sous le nom *d'altérations sarcodiques* des cellules étoilées. (Robin et Magitot, *loc. cit.*, p. 67, et pl. XIII, fig. 1.) Ce phénomène est très important à noter car certains auteurs, Hannover entre autres, ont considéré les modifications purement cadavériques comme des dispositions normales. (Hannover, *Ueber die Entwicklung un den Bau des Saugethierzahns.* Verhandl. der kais. Léopold-Carolinichen Akad der Naturforscher; Breslau, 1856, XXV, p. 14 et 124, fig. 9 et 10.)

l'organe de l'émail, sur une coupe de follicule durci par l'acide chromique, cet aspect transparent qui tranche si nettement sur les deux tissus qui le limitent : d'une part, le bulbe central, éminemment vasculaire, et l'organe du cément ou la paroi folliculaire, également gorgés de vaisseaux. Le contraste est surtout saisissant sur un follicule d'une molaire d'herbivore dans lequel *l'organe* du cément qui plonge, comme on sait, entre les divisions de l'organe de l'émail, est parcouru par de nombreuses et volumineuses anses vasculaires. (Voir pl. v, fig. 1, *e*).

A l'égard de sa texture, l'organe de l'émail, au moment où le follicule a achevé son développement, présente des particularités toutes spéciales pour l'intelligence desquelles nous croyons devoir revenir un instant sur les phases antérieures de son développement.

Nous avons distingué, en effet, dans les phénomènes d'évolution de l'organe de l'émail, trois phases successives, dont les deux premières ont déjà été décrites dans le mémoire précédent. Ces trois phases sont :

1° *La période épithéliale*, comprenant la naissance et la descente du cordon épithélial de la couche de Malpighi, jusqu'à l'époque où l'extrémité de ce cordon se renfle en forme sphéroïdale. Pendant toute cette période, la structure est exclusivement épithéliale, soit : épithélium prismatique à la périphérie, épithélium polyédrique au centre.

2° *La période muqueuse*, c'est-à-dire celle qui correspond à la transformation de l'épithélium polyédrique central en cellules étoilées par un mécanisme que nous avons décrit. C'est à ce moment que l'organe prend l'aspect d'une masse gélatiniforme toujours entourée de la couche des cellules prismatiques.

3° Enfin, la *période de résorption*, qui marque le début de la formation de l'émail, et qui consiste dans la disparition de la masse centrale par voie de résorption pure et simple, ce qui produit l'amincissement considérable de la masse, et amène les cellules prismatiques de la concavité de l'organe presqu'au contact des cellules de la convexité. C'est cette période qu'il nous reste à décrire, car elle paraît être la condition du fonctionnement

physiologique de l'organe, c'est-à-dire la production de l'émail.

A ce moment, l'organe de l'émail peut donc être considéré et décrit comme composé d'une couche mince centrale de tissu étoilé, et d'un revêtement périphérique de cellules épithéliales. C'est une sorte de couche membraniforme, ce qui a fait émettre par beaucoup d'auteurs cette idée : que cet organe représentait une réelle membrane, *membrana adamantinæ* de Raschkow. Elle est indiquée sous cet aspect par Hunter et Frédéric Cuvier, et plus récemment par Henle (1).

La diminution progressive ou la résorption du tissu étoilé central est un phénomène sur lequel un travail français antérieur a déjà insisté longuement (2) ; seulement, l'époque exacte à laquelle il correspond a été inexactement indiquée. Il est dit dans ce mémoire que cette résorption s'effectue alors que la couronne est déjà en pleine formation, tandis qu'en réalité il est achevé lorsque débute la production du premier chapeau de dentine. Il est dès lors antérieur à cette période, de telle sorte que l'organe n'entre en fonctionnement que lorsqu'il est réduit à l'aspect membraniforme.

Le mécanisme de la disparition de la pulpe étoilée de l'organe de l'émail, paraît être le fait de la résorption pure et simple des cellules et de leur prolongement, phénomène précédé d'une certaine compression, due sans doute au développement exagéré que prend à ce moment le bulbe central. La matière amorphe interposée aux cellules disparaît la première, et les éléments prennent alors une disposition comme feutrée, puis on remarque bientôt après la production de fines granulations graisseuses qui apparaissent dans le corps de la cellule autour du noyau. Celui-ci s'aplatit ensuite, et la totalité de la cellule s'efface définitivement. Ce travail s'effectue avec une très grande rapidité ; car, si on le suit avec quelque attention sur un follicule de mam-

(1) Voir Raschkow, *loc. cit.*, p. 35. — Hunter, *loc. cit.*, p. 66. — F. Cuvier, *Dents des mammifères*, 1822, p. 22. — Henle, *loc. cit.*, 1841, traduction française, p. 144.

(2) Voy. Robin et Magitot, *loc. cit.*, p. 65 et suiv.

mifère, comme le mouton par exemple, on constate qu'entre le moment où la paroi du follicule vient de se fermer, alors que l'organe de l'émail est complet, et l'époque du début de la couronne, où ce même organe est résorbé, il s'écoule quelques jours à peine. La portion centrale de l'organe de l'émail est donc tout à fait éphémère, et représente un exemple d'existence transitoire si commun du reste dans beaucoup de formations embryonnaires. Nous n'avons donc plus à l'étudier ici, et il nous suffira de décrire la couche épithéliale, qui subsiste seule à cette époque du développement.

ÉPITHÉLIUM DE L'ORGANE DE L'ÉMAIL.

L'organe de l'émail, pendant toute la période de sa formation, est entouré, ainsi qu'on l'a vu précédemment, d'une couche non interrompue de cellules prismatiques, prolongement par une sorte d'invagination de la couche de cellules de Malpighi; ces cellules conservent, jusqu'à l'époque du développement à laquelle nous sommes parvenus, des caractères identiques. Mais, à ce moment, des modifications surviennent, si marquées et si importantes, qu'il nous faut dans la description distinguer la physionomie de la couche épithéliale qui occupe la convexité de l'organe de celle qui tapisse la surface concave. Or, tandis que les premières, celles de la surface convexe, conservent la forme et la dimension qu'elles avaient précédemment, les secondes acquièrent un tel développement, qu'elles ont reçu le nom de couche de *cellules de l'émail*, parce que c'est à leur fonctionnement que sera due la production des prismes de l'émail. Ces différences de dimensions sont tellement accusées, qu'on a supposé que les cellules externes s'atrophiaient en même temps que les externes s'allongeaient. Cela n'est pas exact, et les cellules externes conservent simplement leurs dimensions antérieures. Nous allons d'ailleurs les décrire isolément :

A. — Épithélium externe de l'organe de l'émail.

L'épithélium externe de l'organe de l'émail constitue une couche cellulaire prismatique ayant conservé tous les caractères des

cellules de l'organe épithélial primitif. Elles en ont exactement la forme, les dimensions, la régularité parfaite. La rangée continue qu'elles forment s'étend depuis le fond du repli formé de la réflexion de la paroi sur le bulbe jusqu'au sommet du follicule. A leur point de départ dans le repli en question, elles se continuent avec l'autre couche des cellules de l'émail, et elles y présentent brusquement un contraste de dimensions tel, qu'il semble au premier abord qu'elles soient d'une autre origine. Les cellules de la convexité sont courtes, d'une longueur de $0^{mm},008$ à $0^{mm},010$. (Pl. IV, fig. 2, *b*.) Leur noyau est central, pâle et finement granuleux. Elles présentent, du reste, les mêmes réactions que les cellules centrales, réactions que nous établirons plus loin. Mais, bien que stationnaires et ne participant en rien aux modifications qui atteignent les autres, elles jouent un certain rôle, qui n'est pas sans importance, et qui résulte d'une disposition anatomique que nous allons indiquer.

Lorsqu'on ouvre, en effet, par sa face gingivale un follicule parvenu à la période d'évolution que nous envisageons ici, on reste frappé de l'adhésion manifeste qui s'observe entre cette paroi et la superficie de l'organe de l'émail, formée par la rangée des cellules susdites. La séparation des deux parties ne se fait pas sans déchirure, et c'est la couche épithéliale qui se détache et reste adhérente à la paroi.

C'est qu'en effet ladite couche épithéliale communique au travers de la paroi folliculaire avec ces prolongements épithéliaux cylindroïdes, simples ou multilobés, qui occupent le tissu sous-muqueux, et qui ont été longuement décrits et figurés dans le mémoire précédent. (Voy. t. IX de ce recueil, p. 469, et pl. XVIII, fig. 1, 2, 3.) Nous les avons désignés sous le nom de débris du cordon épithélial primitif, et c'est à leur prolifération qu'est dû précisément cet aspect de villosités qu'on trouve interposées à la couche de Malpighi et à la paroi folliculaire (1).

(1) Ce sont même ces prolongements épithéliaux, dont quelques débris peuvent persister jusqu'à l'âge adulte, qui ont été invoqués par M. Verneuil dans la pathogénie de l'épithélioma térébrant des mâchoires. (Voy. *Bullet. de la Soc. de chirurgie*, 1878.

Leur rôle a été diversement interprété. Ainsi, Todd et Bowmann, qui les ont rencontrées, semblent les considérer comme des culs-de-sac glandulaires (1). Nous ne saurions partager cette opinion. Pour nous, les prolongements tubulés qui sont pleins, sans cavité quelconque et sans paroi propre, ont un double but : le premier est de servir de moyen de fixation de l'organe de l'émail ; le second est de lui permettre d'emprunter ses matériaux de nutrition, car on sait que cet organe est dépourvu de vaisseaux. Or, les villosités pénètrent dans un tissu remarquablement vasculaire, surtout au moment qui précède la formation de la couronne. Des anses très nombreuses et très serrées les entourent comme d'une sorte de gaîne, et lui constituent ainsi une source de nutrition d'une grande richesse.

Ces prolongements cylindriques d'épithélium qui pénètrent ainsi dans la paroi folliculaire, dans les follicules de dents dépourvues de cément, se retrouvent encore identiques dans les follicules des molaires d'herbivores ; seulement, c'est dans l'organe du cément qu'elles pénètrent, ce qui justifie la richesse vasculaire non moins grande de ce dernier, car il doit subvenir non seulement à sa propre nutrition, mais encore à celle de l'organe de l'émail.

B. — Épithélium interne de l'organe de l'émail. — Cellules de l'émail.

La couche cellulaire qui tapisse la face profonde de l'organe de l'émail, *membrane de l'émail* de certains auteurs, est composée d'une rangée continue d'éléments en contiguïté parfaite avec la surface du bulbe, et en continuité de tissu avec les éléments sous-jacents de l'organe dont elle représente le revêtement.

Ces éléments, qui ne sont autres que les cellules prismatiques de la couche de Malpighi, ont pris peu à peu des caractères nou-

p. 443.) L'un de nous a également cherché à expliquer de la même manière la formation de certains kystes multiloculaires des mâchoires. (Voy. Magitot, *Bullet. de la Soc. de chirurgie*, 1878,, p. 441.)

(1) *Physiological Anatomy*. London, 1847, part. III, p. 176.

veaux qui lui ont donné une physionomie particulière. Ces modifications, qui comprennent une période de temps qui s'écoule entre la constitution de l'organe de l'émail en forme de capuchon et le début de la formation de l'émail, ont pour effet d'en accroître singulièrement la longueur sans modifier leur diamètre transversal. En outre, il survient un phénomène nouveau : c'est la production d'une couche cellulaire sous-jacente, véritable *substratum* des cellules de l'émail, tandis que l'extrémite libre de celles-ci se recouvre d'un épaississement connu sous le nom de *plateau*. Nous allons décrire successivement ces trois parties, intimement liées entre elles au double point de vue anatomique et fonctionnel.

Les cellules de l'émail sont des corps prismatiques à cinq ou six pans accolés et comprimés les uns contre les autres, de dimensions égales et toujours rectilignes, malgré les inflexions des parties avec lesquelles elles sont en rapport. Ces cellules sont étroites et allongées ; mais leur forme prismatique n'est due qu'à la pression réciproque, car aussitôt qu'elles sont isolées elles reprennent leur forme cylindrique. Leur largeur uniforme est de $0^{mm},003$ à $0^{mm},005$; leur longueur atteint, au moment de la formation de l'émail, jusqu'à un dixième de millimètre, ce qui, — n'était leur extrême transparence, — les rendrait presque visibles à l'œil nu. (Pl. IV, fig. 1 6 ; fig. 3 et fig. 5, *b*).

Le corps de la cellule est clair, grisâtre, parsemé de fines granulations pâles, d'égal volume. Le noyau est ovoïde, à grand diamètre parallèle à l'axe de la cellule ; sa dimension, dans le sens transversal, est à peu près égale à la largeur de la cellule, qu'il déborde même quelquefois. Ce noyau a un contour net, foncé, à centre finement granuleux et transparent. Lorsqu'il acquiert un certain volume, il éprouve sans doute à son tour une notable compression, car il peut devenir plus cylindrique qu'ovoïde, et représente plutôt une sorte de bâtonnet. Sa longueur est de $0^{mm},014$ à $0^{mm},018$. Le siège du noyau dans le sein de la cellule est d'abord central, comme il était au pourtour du bourgeon épithélial ; puis, par le fait même du développement, il arrive à occuper l'extrémité périphérique de la cellule, c'est-

à-dire celle qui est en rapport avec le bulbe. Cette modification de siège résulte, non point d'un fait de déplacement du noyau, mais du phénomène d'allongement du corps de la cellule dans la direction de l'organe de l'émail. Le noyau occupe ainsi un point invariable, pendant que la cellule s'allonge par une seule de ses extrémités.

Tel est l'aspect du corps des cellules de l'émail vues par leur côté, dans le sens de la longueur et réunies en masse ; mais si l'on réussit dans une préparation favorable à les observer par leur extrémité libre, leur disposition apparaît sous l'aspect d'une véritable mosaïque très régulière et très élégante. (Pl. IV, fig. 6.) Cette mosaïque rappelle assez exactement la physionomie de la surface de l'œil composé des insectes, et elle se retrouve d'ailleurs dans un faisceau de prismes d'émail vu par les extrémités, et aussi dans la surface extérieure du chapeau de dentine, qui doit son aspect reticulé à l'adhérence même des prismes à cette surface.

L'extrémité périphérique de la cellule de l'émail, celle qui regarde le bulbe, présente une particularité très digne d'attention : elle est coupée très régulièrement à angle droit, et son bord extrême est marqué par une ligne foncée d'une notable épaisseur. Cette ligne est formée par un véritable *plateau*, en tout point comparable à celui qui s'observe à l'extrémité des cellules prismatiques de l'intestin. Ce plateau, qui est tout à fait adhérent à la cellule, dont il fait partie intégrante, peut, sous l'influence de certains agents chimiques, se durcir, devenir plus foncé et plus étroit, et finalement se séparer du corps de la cellule. Le petit opercule flotte alors librement dans la préparation ; mais, dans certains cas, le plateau d'une cellule peut rester adhérent à son voisin, de sorte que, dans une macération, dans l'eau, par exemple, les plateaux réunis l'un à l'autre arrivent à constituer un lambeau membraniforme que Kolliker, Raschkow, Henle et la plupart des auteurs décrivent comme une membrane véritable, la *membrana præformativa* des cellules de l'émail. Cette explication doit être rejetée. En dehors de la paroi folliculaire, il n'existe,

ainsi que nous l'avons affirmé à plusieurs reprises, aucune membrane dissécable dans le follicule, pas plus à la limite des cellules de l'émail qu'à la superficie du bulbe lui-même. Ce sont ces hypothèses qui ont si longtemps compliqué et obscurci l'étude du follicule, sans réussir à établir anatomiquement un fait qui ne repose que sur un mécanisme artificiel. En effet, la plupart des réactifs, qui désorganisent les cellules de l'émail sont sans action sur le plateau, dont la substance est plus compacte et plus résistante. Quant au rôle physiologique qui lui est dévolu, il est sans doute assimilable à un phénomène d'exosmose ou de diapédèse, car les éléments constitutifs de l'émail élaborés par les cellules traversent ce plateau, et vont au delà, sur la convexité du chapeau de dentine, constituer les prismes ou colonnes de l'émail.

Tandis que l'extrémité périphérique ou bulbaire de la cellule de l'émail est pourvue d'un opercule ou plateau, l'extrémité centrale offre de son côté des particularités anatomiques qui doivent être mentionnées :

Nous avons vu déjà que cette extrémité de la cellule a pris un plus grand développement, de telle sorte que sa partie qui est en deçà du noyau est plus allongée que celle qui est au delà. En outre, cette extrémité, qui n'est terminée par aucun opercule ou plateau, n'est point taillée à angle droit, mais présente un bord oblique qui s'effile sur un ou plusieurs points, de manière à présenter, à la façon des cellules de l'ivoire, un ou plusieurs prolongements clairs et transparents. Ces prolongements se terminent à leur tour par un véritable filament qui se rend à une couche mince de cellules multipolaires ou étoilées qui forment le *substratum* de la couche des cellules de l'émail. (Pl. IV, fig. 5, *c.*) Les cellules de ce stratum n'ont pas besoin d'être décrites, car elles ne sont autres que les derniers vestiges des cellules étoilées de la pulpe de l'organe. Or, celles-ci ne diffèrent de l'état antérieur que par une plus grande compression, un véritable tassement dont elles ont été l'objet.

Cette couche cellulaire, qui est composée d'éléments à contours nets et foncés, est en tous points comparable au même

stratum qu'on trouve au-dessous des cellules de l'ivoire, et elles jouent vraisemblablement un rôle important dans l'élaboration des matériaux de formation de l'émail, avec cette différence toutefois qu'elle n'est en rapport ni avec des vaisseaux ni avec des nerfs, car l'organe de l'émail est, comme on sait, aussi bien dépourvu des uns que des autres.

Pour terminer l'étude histologique des cellules de l'émail, nous devons parler de leurs réactions chimiques : l'eau les gonfle et les déforme en leur donnant l'aspect cylindrique. Ce gonflement est quelquefois assez prononcé et assez irrégulier pour que leur forme se rapproche assez manifestement de celle des cellules de l'ivoire ; mais une telle confusion sera toujours évitée lorsqu'on étudiera les éléments anatomiques du follicule à l'état frais. On distinguera toujours aisément ainsi les cellules courtes et ventrues de l'ivoire des cellules étroites et allongées de l'émail. La glycérine a pour effet de pâlir le corps de la cellule, mais sans modifier l'aspect du noyau ; l'alcool a sur ces éléments les effets ordinaires : il les contracte et les déforme. Les acides étendus accusent plus nettement les contours des granulations et le noyau. Concentrés, ils désorganisent le tout, qui se réduit en un petit amas informe de granulations noires. La soude caustique (solution concentrée) a pour effet de gonfler les cellules de l'émail ainsi que leurs prolongements centraux et les élémens du stratum. Cette réaction permet ainsi de les observer plus facilement ; mais cet effet n'est que temporaire, car, au bout d'une heure environ, toute la masse entre en destruction véritable et se trouve, ainsi que par les acides concentrés, réduite à l'état d'un petit groupe informe de granulations.

§ 4. — Organe du cément.

Le germe ou organe du cément, considéré comme partie intégrante du follicule dentaire, n'appartient qu'aux espèces animales pourvues de cément coronaire. Telles sont les molaires des herbivores, celles des pachydermes, etc. Les dents de l'homme et des carnassiers, n'étant pourvues que d'une couche

relativement mince de cément radiculaire, n'ont pas d'organe spécial à cette formation. Il résulte de là que le cément répond à deux mécanismes physiologiques distincts : *cément coronaire*, dû à la transformation sur place d'un organe particulier ; *cément radiculaire*, résultat de modifications d'une couche celluleuse qui n'est autre que la paroi folliculaire devenue *périoste dentaire*. Nous n'avons pas à tracer la description du second terme de cette évolution ; elle trouvera sa place dans l'étude du développement du cément radiculaire, tandis que le cément coronaire est toujours le résultat du fonctionnement d'un organe spécial.

C'est donc la seule étude de ce dernier organe qui nous reste à faire.

Une démonstration de l'existence de l'organe du cément paraîtra sans doute superflue aux anatomistes français, car ce point d'histologie a été suffisamment établi antérieurement (1). Cependant, devant les erreurs de certains auteurs et les négations de quelques autres (2), il nous paraît utile d'y revenir.

(1) Voir Robin et Magitot, *loc. cit.* p. 115.

(2) Le nom d'*organe du cément* se trouve pour la première fois dans Markhusen (*Sur le développement des dents des mammifères*. Bulletin de l'Acad. impér. de Saint-Pétersbourg, 1850, in-8, t. VIII, p. 314 et suiv.), qui a montré après Raschkow (1835) que, contrairement à l'hypothèse de Goodsir, le follicule naissant n'est pas en communication avec la surface de la gencive. Mais ce qu'il appelle de ce nom n'est autre que le tissu de l'*organe de l'émail*. Kölliker, ne pouvant déterminer ce que Markhusen appelle *organe du cément*, ajoute qu'il n'existe aucun organe particulier du cément, mais que c'est la paroi du follicule dentaire qui fournit par ses vaisseaux un exsudat qui s'ossifie; que cette paroi jouerait tout à fait le même rôle, par sa face interne, qu'elle remplit plus tard par sa face externe comme périoste de l'alvéole et enveloppe de l'os; tantôt ce serait dans ses parties inférieures qu'elle le fournit, tantôt ce serait là où auparavant siégeait la *membrane de l'émail*; c'est chez le cheval et les ruminants que l'organe de l'émail fournirait le cément après complète formation de l'émail, et il regarde cet organe comme étant simplement une partie modifiée du sac. (*Microscopische Anatomie*, Leipzig, 1852, in-8, t. II, p. 110 et 111.) Hannover emploie l'expression de *germe du cément;* mais ce qu'il décrit sous ce nom est l'*organe de l'émail*, et c'est la couche des cellules épithéliales prismatiques, dite *membrane de l'émail* ou des cellules dites de *l'émail*, qu'il nomme *germe de l'émail*. Il est par suite amené à admettre que la formation du cément a lieu, d'une manière inconnue jusque-là, après la tranformation préalable des cellules primordiales de l'organe de l'émail en fibres, puis l'apparition des cellules du cartilage dans ce tissu, suivi, en troisième lieu, d'ossification. (Hannover, *loc. cit.*, 1855. p. 13 à 23.) Déjà Cuvier avait dit que le *cortical osseux* (cément) était produit par la même lame et la même face qui a produit l'émail chez les éléphants, etc.;

Les divers travaux entrepris en Allemagne et en Angleterre par Waldeyer, Kollmann, Hertz, Ch. Tomes, etc., sont muets sur la question de l'organe du cément.

Voici donc de quelle manière il faudra procéder pour résoudre d'une manière absolue ce problème anatomique : la démonstration de l'existence de l'*organe de cément*.

Que l'on prenne, par exemple, pour cette recherche, un follicule de molaire d'embryon de veau à une époque correspondant à la formation du premier rudiment de la couronne, on trouve, en pratiquant sa dissection attentive, les parties suivantes de dehors en dedans (pl. v, fig. 1) :

1° Une membrane dissécable mince, transparente et friable, *la paroi folliculaire* (*d*).

2° Au-dessous de cette dernière, un tissu mou, grisâtre, limité d'une part par la paroi précédente, et d'autre part par un autre tissu complètement distinct d'aspect et de caractère. Ce tissu grisâtre intermédiaire est *l'organe du cément* (*e*).

Il offre l'apparence d'une couche mince étendue sur tout le pourtour des organes folliculaires sous-jacents, jusqu'à la base du bulbe, où il s'arrête, constituant ainsi un capuchon superposé à l'organe de l'émail qu'il recouvre dans toute son étendue.

Son épaisseur est de quelques dixièmes de millimètre, et par conséquent très appréciable à l'œil nu ; sa consistance est comme gélatiniforme, très supérieure à celle de l'organe de l'émail, qui lui est sous-jacent et qui est d'aspect muqueux et fluide. Il est opaque, demi-transparent et laiteux ; mais, en outre, — et c'est là un autre élément fondamental de distinction, — il est très vasculaire dans toutes ses parties. Cette richesse de vascularisation donne même à la couleur grisâtre du tissu une légère teinte rouge ou rosée très manifeste.

3° Au-dessous de l'organe du cément se trouve l'*organe*

seulement elle changerait de tissu ; tant qu'elle ne donnait que de l'émail, elle était mince et transparente ; pour donner du cortical, elle deviendrait épaisse, spongieuse, opaque et rougeâtre. (*Ossements fossiles*. Paris, 4e édit., 1834, t. I, p. 514.) Ce n'est pas ainsi que se passent ces phénomènes ; il y a un véritable organe du cément, distingué de l'émail pour la première fois par l'un de nous. (Magitot, *loc. cit.*, 1858, p. 10.)

de l'émail (*g*), dont nous avons tracé la description plus haut.

4° Au-dessous de ce dernier et au centre du follicule, le bulbe ou organe de l'ivoire (*k*).

Telle est sur un follicule de molaire d'herbivore, sur un follicule d'incisive de cheval, et généralement dans tous les follicules de dents à cément coronaire, la superposition invariable des organes constituant cet appareil.

Si maintenant, après avoir séparé de ses connexions normales l'organe du cément par une dissection à l'œil nu, on en poursuit l'étude anatomique au point de vue de sa constitution intime et de sa texture, on arrive aux résultats suivants :

Une première distinction est d'abord nécessaire ; car, au moment où vont se former les premiers rudiments de l'ivoire et de l'émail, le germe du cément n'est pas parvenu encore à sa période de fonctionnement ou de transformation. En effet, le cément, qui représente la couche osseuse propre dans l'organisation d'une molaire d'herbivore, par exemple, ne se forme qu'après l'achèvement complet de la couronne, à laquelle il constitue un dernier revêtement. Aussi, n'est-ce que beaucoup plus tard, dans l'évolution folliculaire, que le germe du cément devient l'organe cartilagineux proprement dit qui doit se métamorphoser en tissu osseux.

C'est ainsi qu'il faut décrire deux états successifs à l'organe du cément : l'état *fibreux* simple, qui correspond à l'époque de formation de la couronne ; et l'état *fibro-cartilagineux*, qui apparaît au moment où le chapeau de dentine est constitué, et où commence le développement de la racine.

Le premier état est caractérisé par une trame de tissu lamineux lâche, entre-croisé par mailles larges avec substance amorphe abondante contenant des corps fusiformes et des corps fibro-plastiques nucléaires. Tout ce tissu est parcouru d'une manière uniforme par des capillaires volumineux formant un réseau tellement serré et riche, que sa présence obscurcit souvent le champ d'observation.

On n'y trouve aucune trace de nerfs.

Vers le voisinage de la paroi folliculaire, le germe du cément

ne se distingue de celle-ci, malgré leur adhésion réciproque complète, que par une différence d'aspect de la part du tissu lamineux. La paroi des follicules, en effet, se trouve représentée par une lame fibreuse formée des mêmes éléments, mais plus condensée, plus feutrée, et par conséquent plus dense.

L'organe du cément est, comme on le voit, un véritable organe embryonnaire dans lequel il n'est possible, à cette époque, de découvrir ni cellules cartilagineuses propres, ni aucun de ces éléments épithéliaux qui sont assez abondants dans le tissu sus-muqueux interposé entre la paroi folliculaire et l'épithélium buccal.

Quelques réactions confirment pleinement les résultats de l'observation anatomique. Ainsi le carmin, qui colore uniformément les éléments embryonnaires, et l'acide acétique, qui accuse plus vivement leurs contours, ne permettent de distinguer aucune trace de cellules cartilagineuses.

Le second état est véritablement *fibro-cartilagineux*; car, outre les éléments ci-dessus indiqués et qui persistent en proportion déterminée dans le tissu, on reconnaît la présence d'éléments nouveaux : ce sont ces petites cavitités contenant une ou plusieurs cellules cartilagineuses ou *chondroplastes* (pl. v, fig. 2 et 3).

Les chondroplastes (pl. v, fig. 4) contiennent le plus souvent une cellule, quelquefois deux, rarement trois. Le diamètre de ces cellules est de 18 à 25 millièmes de millimètre. Lorsqu'il n'y a qu'une cellule dans un chondroplaste, elle le remplit souvent d'une manière exacte, et alors le contour de ce dernier est dificile à voir; ou même il se confond entièrement avec celui de la cellule, et dans ce cas il ne se voit pas. D'autres fois il en est écarté de quelques millièmes de millimètre; alors on distingue aisément le bord de la cavité du contour de la cellule qu'elle renferme. Lorsqu'il y a deux ou trois cellules dans un chondroplaste, la distinction du contenant et du contenu est beaucoup plus facile. Les cellules renferment un noyau ordinairement sphérique, quelquefois ovoïde (ruminants), d'un diamètre moyen de 15 millièmes de millimètre, à contour net. En général, une cellule ne contient qu'un seul

noyau, quelquefois deux. Le noyau est parsemé de granulations très fines, avec un ou deux nucléoles brillants. Autour du noyau se trouve la masse de la cellule, incolore, transparente et presque toujours dépourvue de granulations (1).

Lorsque la dilacération ouvre un chondroplaste, ce qui n'est pas rare, on trouve libres et isolées dans la préparation les cellules qu'il contenait.

Telle est la constitution anatomique de l'organe de cément aux deux phases de son évolution, et les caractères qu'il présente sont identiques, quelle que soit d'ailleurs la nature de la dent future, pourvu que celle-ci soit recouverte d'une couche de cément coronaire. Il existe, en effet, un grand nombre d'espèces animales (carnassiers, rongeurs, homme) dans le follicule dentaire desquels aucune trace d'un organe de cément ne s'observe à une époque quelconque, et dans ces circontances il est aisé de reconnaître que l'organe de l'émail est immédiatement contigu à la paroi du follicule; de sorte que l'organe de l'émail emprunte les matériaux de sa nutrition et de son fonctionnement, tantôt à la paroi folliculaire (dents sans cément coronaire), tantôt à l'organe du cément, dont l'extrême vascularité peut bien suffire à la double formation du cément et de l'émail (dents à cément coronaire).

Toutes les dents des mammifères contiennent cependant une couche cémentaire à siège variable : ainsi, chez l'homme, c'est une lame mince de tissu osseux qui revêt la surface de la racine. Il en est de même chez les singes, dans les incisives des herbivores, et même dans celles de certains pachydermes (porc). Les

(1) Hannover, comme nous l'avons dit, a considéré comme étant l'organe du cément le tissu propre de l'organe de l'émail, qui se transformerait en fibro-cartilage à la troisième phase de son évolution, et il y figure ces phases d'après des observations faites, d'une part, sur des follicules humains et, d'autre part, sur des follicules du poulain. La portion du tissu qu'il figure et décrit comme transformation du germe primordial en fibro-cartilage, avec ses cellules, d'après le quatrième follicule de la mâchoire supérieure d'un poulain nouveau-né, a bien les caractères du tissu de l'organe du cément; elle a certainement été prise dans l'organe du cément de ce follicule et non dans l'organe de l'émail. Il figure un capillaire vide comme la place d'un canal médullaire. (Hannover, *loc. cit.*, 1855, p. 16. 17 et 124, fig. 13.) Or, on sait que le cément coronaire n'a pas de canaux médullaires ni de vaisseaux.

incisives des rongeurs elle-mêmes sont pourvues d'une couche de cément qui revêt la face antérieure et convexe de leur portion incluse, et qui, de même que l'émail et l'ivoire, est douée de développement continu. Mais, chez ces diverses espèces, c'est à un phénomène tout différent qu'est due la formation du cément : non point, ainsi que le croyaient Hannover et quelques autres anatomistes, qu'on doive l'attribuer à la couche superficielle de l'organe de l'émail : le seul fait de l'existence de certaines dents dépourvues d'émail et entourées de cément (défense de l'éléphant) suffirait à infirmer cette hypothèse.

La formation cémentaire est le résultat d'un phénomène d'ossification direct, sans passage à l'état fibro-cartilagineux d'une certaine portion (la couche interne) de la paroi folliculaire. C'est là le fait que nous nous bornons à indiquer seulement ici, car nous le développons dans notre dernier mémoire, qui traitera du mécanisme de *développement des tissus dentaires* proprement dits.

Ce que nous avons voulu établir seulement ici, c'est l'existence incontestable pour tous les follicules de dents à cément coronaire d'un organe spécial, fibreux d'abord, fibro-cartilagineux ensuite, et qui, ainsi que tous les fibro-cartilages quelconques de l'économie, fait place à une formation osseuse régulière.

§ 5. — **Résumé. — Synthèse anatomique du follicule dentaire.**

Le follicule dentaire est un appareil embryonnaire dont la durée et le rôle physiologique dépassent considérablement la limite de la vie fœtale, car on le retrouve au sein des mâchoires et en pleine activité fonctionnelle pendant l'enfance et jusqu'à la période adulte.

A partir du moment, où sa formation est achevée, il se compose essentiellement : 1° d'un sac membraneux, clos de toutes parts; 2° d'un certain nombre d'organes contenus dans le sac.

Le sac, ou enveloppe folliculaire, est constitué par une paroi celluleuse ou fibro-celluleuse, affectant avec le tégument extérieur, muqueux ou cutané, une adhérence complète.

Les organes inclus sont en nombre variable et de composition anatomique parfaitement distincte. Relativement à leur nombre, celui-ci n'est jamais inférieur à *deux* ni supérieur à *trois*. L'un de ces organes, dont la présence est fixe et invariable, est le *bulbe*, car sa fonction consiste dans la formation de la dentine ou ivoire, tissu fondamental de tout organe dentaire défini. Lorsque le follicule dentaire ne contient que deux organes formateurs, le second qui entre dans sa composition est tantôt un *organe du cément* (follicule de la défense de l'éléphant), tantôt l'*organe de l'émail* (follicule des carnassiers, de l'homme, etc.).

Dans l'état le plus complet du follicule, alors que trois organes intérieurs figurent dans sa constitution, ceux-ci sont, par ordre de superposition : 1° le bulbe central; 2° l'organe de l'émail, exactement moulé sur la surface convexe du précédent; 3° l'organe du cément entourant les deux autres et recouvert lui-même par la paroi folliculaire. Tel est le folliculedes dents composées des grands mammifères (molaires des herbivores).

Le *bulbe*, partie essentielle et centrale du follicule dentaire, est composé d'une masse d'éléments embryonnaires du tissu cellulaire, noyaux libres, cellules fusiformes et étoilées, recouverte d'une couche hyaline de matière amorphe transparente, *membrana præformativa* des auteurs. Cette masse est revêtue d'une couche de cellules dites *cellules de la dentine*, *odontoblastes*, qui ont pour lieu de développement l'épaisseur même de la couche transparente. Le tissu central est pourvu d'un système vasculaire d'une grande richesse et d'un réseau nerveux sensitif très abondant, dont les terminaisons sont en continuité directe avec les cellules de la dentine. Celles-ci représentent un *épithélium* dont chaque élément se compose d'un corps principal contenant un noyau, et dont les extrémités offrent divers prolongements. Ces prolongements sont les uns périphériques, appelés *queues*, les autres formés de ramifications centrales qui se rendent à une autre couche mince de cellules étoilées, *substratum* de l'épithélium du bulbe.

A la couche épithéliale, ou des odontoblastes, est dévolue la fonc-

tion de produire l'ivoire, dont les matériaux viennent se grouper autour du prolongement caudal, lequel subsiste comme axe et centre de chacun des canalicules dont l'ivoire est creusé. Le bulbe est un organe définitif, car il persiste pendant toute la vie, de sorte que la formation de l'ivoire est continue. Ce phénomène, d'abord considéré comme exclusif aux rongeurs, est donc commun à toutes les espèces animales pourvues de dents.

L'organe de l'émail, étalé comme un capuchon sur le précédent, qu'il recouvre jusqu'à sa base, se compose d'une trame de cellules épithéliales étoilées, entourée de toutes parts d'une couche épithéliale prismatique non interrompue. La trame centrale, transparente, de consistance muqueuse, est absolument dépourvue de vaisseaux et de nerfs. La couche épithéliale périphérique se distingue en deux rangées : celle qui occupe la face profonde et regarde la superficie du bulbe, et celle qui tapisse la face convexe. Celle qui regarde le bulbe (*membrane adamantine, cellules de l'émail*) est composée de cellules volumineuses, allongées, pourvues d'un noyau central et d'un *plateau* qui occupe l'extrémité libre. L'autre extrémité est en rapport, par des prolongements filamenteux, avec une mince couche de cellules étoilées, *substratum* de l'épithélium de l'organe de l'émail. Cette disposition est, comme on voit, analogue à celle des cellules de l'ivoire elles-mêmes. C'est par un phénomène d'élaboration de l'épithélium de l'organe de l'émail que se produisent et transsudent au travers du *plateau* les éléments qui constitueront les colonnes ou prismes de l'émail. La couche périphérique, composée de cellules petites, à noyau central, présente des prolongements en forme de *diverticulum* qui plongent dans le tissu voisin et y jouent le rôle d'agents de nutrition, par voie d'emprunt au réseau vasculaire ambiant. L'organe de l'émail, lorsque sa fonction est achevée, s'atrophie et disparaît. C'est donc un organe épithélial *transitoire*, dépourvu de vaisseaux quelconques, et, lorsque est achevée la formation de la couche d'émail, on n'en retrouve aucune trace.

L'organe du cément, troisième et dernier organe consti-

tuant du follicule, présente dans son développement deux phases successives : c'est d'abord un tissu embryonnaire, très riche en vaisseaux, mais dépourvu de nerfs; puis il se transforme en un véritable fibro-cartilage pourvu des éléments caractéristiques ou *chondroplastes*. Cet organe subit, après l'achèvement de la formation de la couronne, une dernière transformation osseuse par le mécanisme commun à l'ossification de tous les cartilages de l'économie. C'est à ce phénomène qu'est dû le développement de la couche de cément qui entoure la couronne des molaires des herbivores. Quant aux dents non pourvues de cément coronaire, mais dont les racines sont revêtues de cette couche osseuse, celle-ci résulte de l'ossification du périoste alvéolo-dentaire. Or, ce périoste n'est autre que la paroi folliculaire elle-même. De même que l'organe de l'émail, l'organe du cément est *transitoire*, car il disparaît entièrement pour faire place à une formation osseuse régulière ; mais il en diffère en ce qu'il possède son appareil vasculaire propre.

EXPLICATION DES PLANCHES.

Planche I.

Fig. 1. — Coupe de la muqueuse buccale au niveau d'un follicule de canine chez un embryon de chien à terme, injecté au carmin. Grossissement, 50 diamètres.

a. Couche papillaire du derme, où l'on voit une anse capillaire occuper chaque saillie ou papille.

b. Tissu sous-muqueux en continuité avec la paroi folliculaire et dont les vaisseaux s'anastomosent réciproquement.

c. Couche épithéliale externe de l'organe de l'émail arrachée au follicule et restée adhérente à la paroi.

Fig. 2. — Système vasculaire propre de la paroi folliculaire montrant le réseau de vaisseaux enveloppant la paroi, et d'où émanent des anses dont la convexité arrive au contact de l'épithélium externe de l'organe de l'émail *c*. (Chien nouveau-né. Grossissement, 80 diamètres.)

Fig. 3. — Schéma du réseau artériel et veineux de la paroi folliculaire. (Grossissement de 120 diamètres.)

Fig. 4. — Ensemble du système vasculaire du follicule de la deuxième fausse molaire temporaire du veau pris chez un embryon de deux à trois mois. Grossissement, 25 diamètres.

a. Base d'émergence des vaisseaux de la paroi folliculaire émanant du cordon vasculo-nerveux de la gouttière dentaire.

b. Ramifications anastomotiques avec la muqueuse et occupant le *gubernaculum dentis*.

c. Zone claire représentant un intervalle réalisé par compression entre le *bulbe* et l'*organe de l'émail*.

(Cette figure est empruntée à un dessin de la collection personnelle de M. Ch. Robin.)

PLANCHE II.

FIG. 1. — Système vasculaire de la paroi folliculaire sur un follicule de canine pris chez un chien mort-né, injecté au carmin. Grossissement, 50 diamètres.

(Cette figure est destinée à montrer l'indépendance, assez nette ici, dans le système vasculaire de la paroi et les rares anastomoses avec les vaisseaux ambiants.)

a. Tissu sous-muqueux.

b. Couche épithéliale externe de l'organe de l'émail.

FIG. 2. — Système vasculaire du bulbe d'une canine chez le même sujet. (Même grossissement.)

a. Artériole terminée en crosse.

b. Veinule.

c. Dentine constituant le début du chapeau de dentine.

FIG. 3. — Coupe d'une dent canine de chat prise chez un sujet adulte injecté au carmin. Grossissement; 50 diamètres.

a. Bulbe injecté très finement.

b. Divisions de l'organe pénétrant dans l'épaisseur de l'ivoire par des canaux mettant la pulpe en communication avec les sources vasculaires.

c. Tronc et ses canalicules.

d. Émail.

e. Cément radiculaire.

FIG. 4. — Cellules de l'ivoire munies de leur stratum chez l'homme. Grossissement : 400 diamètres.

a. Extrémités ou queues des cellules.

c. Corps des cellules.

d. Noyau.

e. Cellule du stratum.

FIG. 5. — Mêmes cellules, traitées par l'acide osmique et le chlorure d'or. Grossissement, 600 diamètres.

a. Queues de cellules.

b. Limite de la matière amorphe péri-bulbaire.

c. Corps des cellules.

d. Noyau pâli par les réactifs.

e. Stratum des cellules de l'ivoire.

f. Point de la préparation où les extrémités terminales des nerfs sont en continuité avec les ramifications des cellules étoilées du stratum.

PLANCHE III.

FIG. 1. — Fragment d'une coupe de bulbe dentaire chez un embryon humain vers l'époque du début de la genèse des cellules de l'ivoire. Grossissement, 400 diamètres, d'après un dessin de M. Ch. Robin.

a. Matière amorphe transparente de la superficie du bulbe.

b. Cellules de l'ivoire présentant déjà un rudiment de développement du prolongement périphérique ou *queue*.

c. Masse du bulbe.

FIG. 2. — État *nucléaire* de la constitution du bulbe au début même de sa formation avant le développement des corps fusiformes ou étoilés. Même grossissement.

FIG. 3. — Fragment d'une coupe de la superficie du bulbe chez un embryon humain au sommet au moment de la genèse des cellules de l'ivoire. Même grossissemsnt.

a. Couche superficielle amorphe.

b. Première trace des cellules de la dentine apparaissant par un noyau initial autour duquel se groupent les éléments du corps cellulaire.

c. Noyaux embryoplastiques du tissu bulbaire.

FIG. 4. — Groupe de corps étoilés du tissu du bulbe.

FIG. 5, 6, 7, 8, 9, 10. — Principaux types de cellules de l'ivoire chez les mammifères, et observées à un grossissement uniforme de 600 diamètres :

5, cellules de l'ivoire de l'homme; 6, carnassiers (chien); 7, ruminants (veau); 8, solipèdes (cheval); 9, porc; 10, rongeurs (lapin).

PLANCHE IV.

FIG. 1. — Coupe de l'organe de l'émail pris dans le follicule d'un embryon humain de trois mois. Grossissement, 500 diamètres.

a. Opercules ou *plateaux* qui recouvrent l'extrémité centrale des cellules de l'émail. Ces opercules, étant restés soudés entre eux, donnent sur un point déchiré l'aspect membraniforme (membrane préformative des auteurs).

b. Cellules de l'émail rangées régulièrement.

c. Cellules du stratum.

d. Corps étoilé du tissu de l'organe de l'émail et matière amorphe ambiante.

FIG. 2. — Coupe du même organe de l'émail prise à la périphérie au-dessus de la paroi folliculaire. Même grossissement.

a. Paroi du follicule.

b. Coupe des cellules de l'épithélium prismatique externe de l'organe de l'émail.
c. Cellules étoilées.
d. Matière amorphe.

Fig. 3. — Cellules de l'émail isolées, prises sur un follicule humain (même grossissement) ; les cellules se terminent par un prolongement simple ou bifide, et présentent à l'extrémité centrale leur *plateau*.

Fig. 4. — Groupe de deux cellules du même embryon humain (même grossissement); préparation dans le *serum iodé*.
a. Coupe de la cellule avec son noyau et recouverte du *plateau*.
b. Cellules du stratum restées adhérentes aux filaments de communication.

Fig. 5. — Coupe de l'organe de l'émail et de l'émail lui-même sur un follicule de chien mort-né ramolli par l'acide chlorhydrique. Grossissement, 500 diamètres.
a. Email ramolli devenu granuleux et strié.
b. Cellules de l'émail.
c. Stratum de celles-ci.
P. Plateau des cellules de l'émail avec son aspect membraniforme.

Fig. 6. — Fragment d'une couche de cellules de l'émail restées adhérentes et donnant par leur extrémité l'aspect d'une mosaïque. Embryon de cheval (500 diamètres).

Planche V.

Fig. 1. — Coupe d'ensemble comprenant un fragment de follicule d'une molaire de cheval. Embryon de trois mois injecté au carmin. Grossissement, 200 diamètres.
a. Couche épithéliale pavimenteuse de la muqueuse.
b. Couche prismatique de Malpighi.
c. Tissu sous-muqueux vasculaire.
d. Paroi folliculaire.
e. Organe du cément d'une richesse vasculaire considérable.
f. Couche épithéliale externe de l'organe de l'émail.
g. Pulpe de l'organe de l'émail et cellules étoilées.
h. Stratum des cellules de l'émail.
i. Rangée continue des cellules de l'émail ou épithélium interne.
k. Bulbe avec son appareil vasculaire, et présentant au sommet le début de la genèse des cellules de l'ivoire. Aucune trace de chapeau de dentine n'est encore formée, et le vide qui sépare cet organe des cellules de l'émail résulte d'un glissement dans la préparation.

Fig. 2. — Organe du cément pris dans le follicule d'une molaire temporaire d'un embryon de veau de trois mois environ. Grossissement, 500 diamètres.

a. Tissu propre de l'organe avec les fibres de tissu conjonctif et les noyaux libres (noyaux embryoplastiques ou du tissu cellulaire).

b b. Cellules cartilagineuses ou *chondroplastes.*

Fig. 3. — Autre préparation du même sujet. Même explication des lettres.

(Ces deux figures sont empruntées à la collection personnelle de dessins de M. Ch. Robin.)

Fig. 4. — Cellules cartilagineuses des chondroplastes isolées des préparations précédentes.

Planche VI.

Fig. 1. — Coupe générale d'un fragment de gouttière dentaire au niveau d'un follicule de molaire chez un embryon de veau de trois mois et demi. Grossissement, 100 diamètre.

a. Épithélium de la muqueuse.

b. Couche de Malpighi.

c. Tissu sous-muqueux gingival.

d d. Organe du cément plongeant entre les cavités ou divisions de couronne et entourant la totalité du follicule.

e. Émail récent.

f. Ivoire.

g. Bulbe dentaire avec son système vasculaire propre, et très différent de celui de l'organe du cément.

h. Coupe de la gouttière osseuse. A ce grossissement, les éléments cellulaires de l'émail et de la dentine ne sont pas visibles.

Fig. 2. — Réseau vasculaire de l'organe du cément sur un follicule de molaire d'un embryon de veau de trois mois environ. Grossissement, 200 diamètres.

(Cette figure est empruntée à la collection personnelle de M. Ch. Robin.)

Fig. 1.

Fig. 3.

Fig. 4.

Fig. 2.

E. Magitot ad nat. del. *Imp. Becquet* *Nicolet lith.*

Follicule dentaire chez les mammifères.

Germer Baillière & Cie Libraires à Paris.

Fig. 1

Fig. 2.

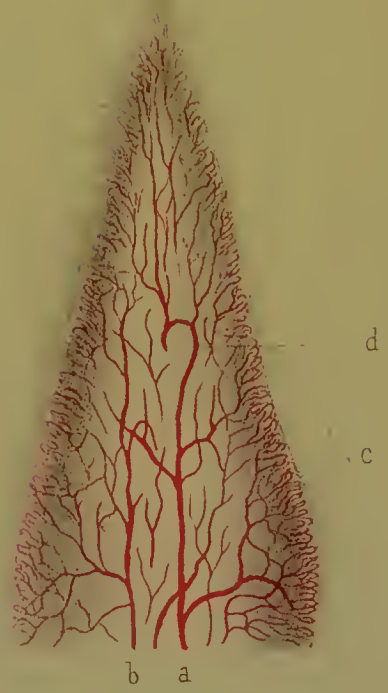

Fig 3.

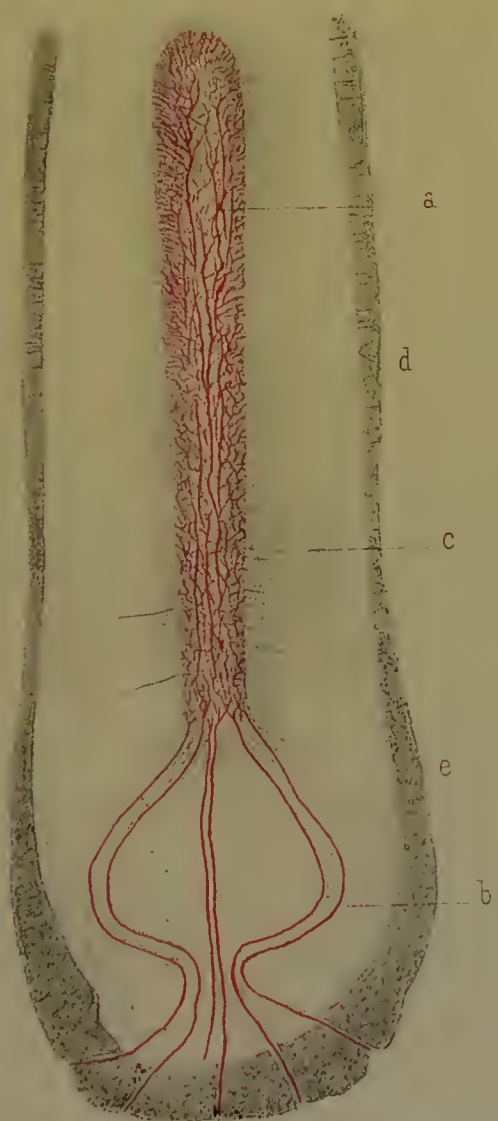

Fig. 4.

Fig. 5.

Imp Becquet. Nicolet lith.

Follicule dentaire chez les mammifères.

Germer Baillière & Cie Libraires à Paris.

Fig 1.



Fig 2.



Fig. 3.

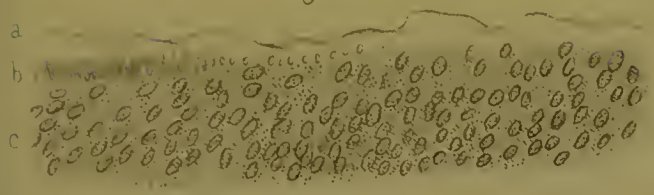

Fig. 4.

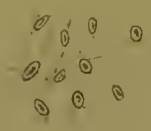

Fig. 5.

Fig. 6.

Fig. 7

Fig. 8.



Fig 9.

Fig. 10.



Magitot del. nat. del. — Imp. Bressac — Lith. et lith.

[illegible] chez les mammifères.

Germer Baillière & Cie Libraires à Paris.

Fig. 1



Fig. 2.



Fig. 3.

Fig. 4.

Fig. 5.



Fig 6.

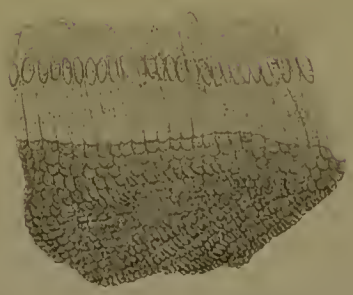

E. Magitot del. et sc. *Imp. Bussat* *Nicolet lith.*

Follicule dentaire chez les mammifères.

Germer Baillière & Cie Libraires à Paris

Fig. 1

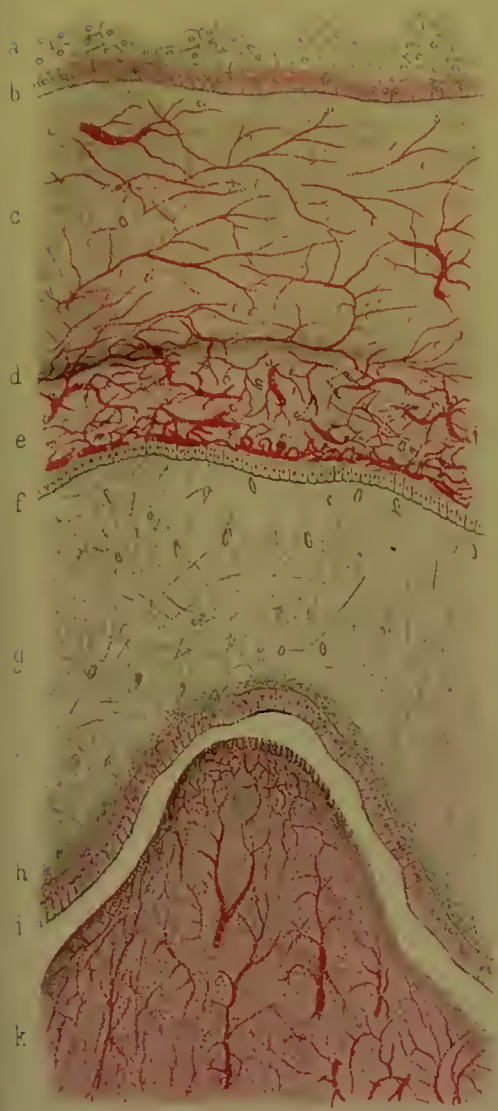

Fig. 2.



Fig. 3.



Fig. 4.

E. Magitot ad nat del *Imp. Becquet* *Nicolet lith*

Follicule dentaire chez les mammifères.

Germer-Baillière & Cie Libraires à Paris

Fig. 1.

Fig. 2.

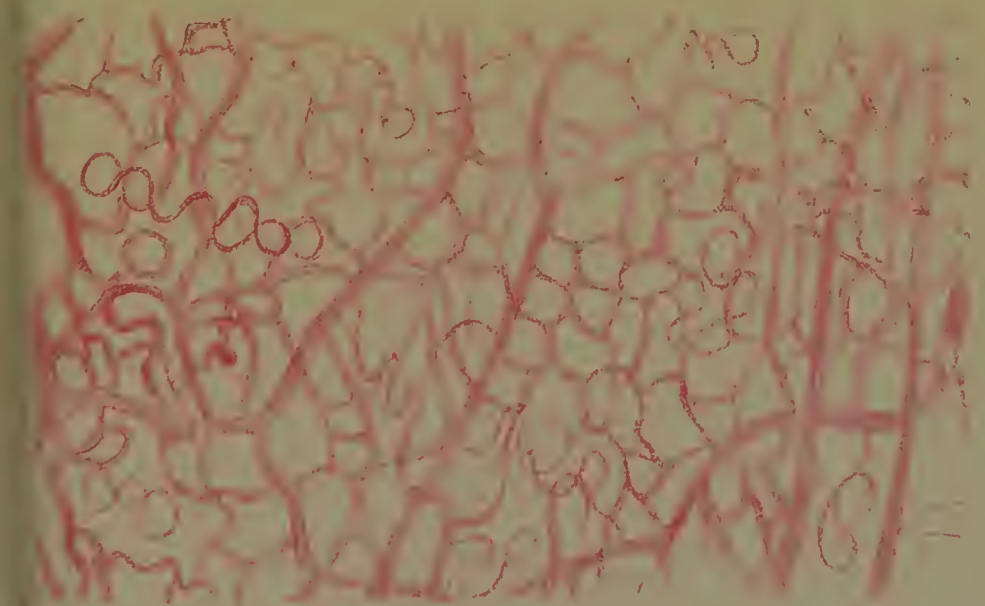

Magitot ad nat del. imp Bugnet Jacolet lith.

Follicule dentaire chez les mammifères.

Henri Baillière & Cie Libraires à Paris.

37
10

9